

المركز لثقافة المعاصر دار ابن النفيس

أطلس مُلَوّن
في
التشخيص العيوي

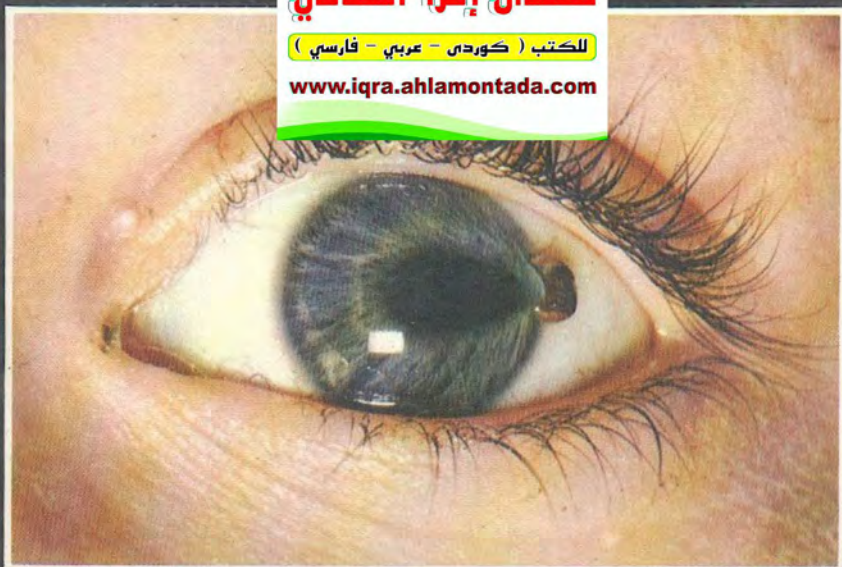م. ا. بدفورد

الطبعة الثانية

منتدى إقرأ الثقافي

للكتب (كوردس - عربي - فارسي)

www.iqra.ahlamontada.com



لتحميل انواع الكتب راجع: (مُنْتَدَى إِقْرَأِ النُّقَافِي)

پدای دانلود کتابهای مختلف مراجعه: (مُنْتَدَى إِقْرَأِ النُّقَافِي)

پۆدابهزانەشی چۆرەها کتێب: (مُنْتَدَى إِقْرَأِ النُّقَافِي)

www.iqra.ahlamontada.com



www.iqra.ahlamontada.com

للكتيب (كوردی , عربي , فارسي)

أطلس مُلَوَّن
في
التشخيص العيَّني

الطبعة الثانية

نقله إلى العربيّة

الدكتور حسان أحمد قحيتّة

**A colour atlas of
Ophthalmological Diagnosis**

Second edition

M. A. Bedford (FRCS)

Honorary Consulting surgeon,

Moorfields Eye Hospital,

lately Consultant-in-Charge,

Eye Department,

St Bartholomew's Hospital, London

Wolfe Medical Publications Ltd

Copyright © M A Bedford FRCS, 1971, 1986

Second edition published by Wolfe Medical Publications Ltd, 1986

Reprinted 1987

Printed by Grafos, Arte Sobre Papel, Barcelona, Spain

ISBN 0 7234 0994 3 Cased edition

ISBN 0 7234 0943 9 Limp edition

General Editor, Wolfe Medical Books

G. Barry Carruthers MD (Lond)

For a full list of Atlases in the series, plus forthcoming titles and details of our surgical, dental and veterinary Atlases, please write to Wolfe Medical Publications Ltd, Brook House, 2-16 Torrington Place, London WC1E 7LT.

All rights reserved. The contents of this book, both photographic and textual, may not be reproduced in any form, by print, photoprint, phototransparency, microfilm, microfiche, or any other means, nor may it be included in any computer retrieval system, without written permission from the publisher.

الطبعة الثانية 1998 - طبع في انكلترا

جميع الحقوق محفوظة

لا يسمح بإعادة طبع أي جزء من هذا
الكتاب أو تخزينه في جهاز استرجاع أو
إرسال بأي شكل وبأية وسيلة، إلكترونياً أو
آلياً أو طباعة تصويرية، أو تسجيلاً أو ما
شابه، دون إذن مسبق من المركز التقني المعاصر.
ص.ب 2591 - دمشق - الجمهورية العربية السورية

Contents

	<i>Page</i>
Introduction	6
 PART 1	
Methods of examination	7
 PART 2	
The red eye	39
 PART 3	
Loss of vision in a white eye	59
a) Gradual	60
b) Sudden	80
 PART 4	
Eye injuries	85
a) Minor	86
b) Major	98
 PART 5	
Miscellaneous	121
a) Common conditions	122
b) Less common conditions	146
 Index	181

المحتويات

الصفحة

6

مقدمة

7

الجزء الأول
طرق الفحص

38

الجزء الثاني
العين الحمراء

58

الجزء الثالث
فقد الرؤية

60

(أ) التدريجي

80

(ب) المفاجئ

85

الجزء الرابع
أذيات العين

86

(أ) البسيطة

98

(ب) الكبيرة

121

الجزء الخامس
متفرقات

122

(أ) اضطرابات شائعة

146

(ب) اضطرابات أقل شيوعاً

181

المسرد

183

المسرد العربي

PART 1

الجزء الأول

Methods of examination:

Estimation of visual acuity	8
Examination of the outside of the eye	10
Examination of the inside of the eye	20

Other tests not used routinely:

Assessment of intra-ocular pressure	28
Assessment of visual fields	32

طرق الفحص

8	فحص حدة البصر
10	فحص القسم الخارجي للعين
20	فحص باطن العين

الاختبارات الأخرى التي لا تُستخدم بشكل منوالي

28	تقويم الضغط داخل العين
32	تقويم الساحتين البصريتين

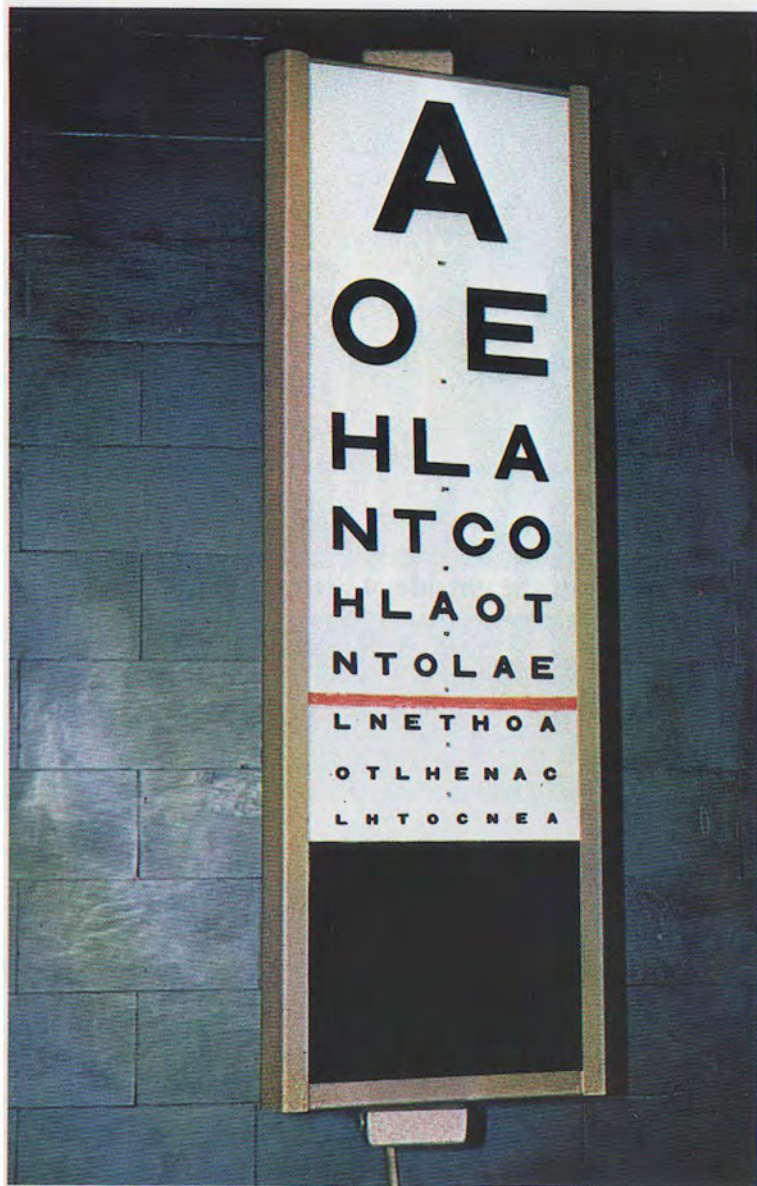بِسْمِ اللَّهِ الرَّحْمَنِ الرَّحِيمِ

صُمِّمَ هذا العملُ ليكونَ أطلَسَ وليس كتاباً مرجعياً . ولم تُجرَ محاولةٌ لأن يُغطّي كاملَ حقلِ طبِ العيون . ويهدف هذا الكتاب إلى تعليم الأطباء الجادّين قبل التخرُّج أو طبيب الأسرة الذي ليس لديه وقت للتبحُّر في الكتب المرجعية التي تحتوي على نظرية البصريّات وتفوص في اضطرابات مرضية تلفها مصطلحات عينية معقّدة ، من غير المحتمل أن يُصادفها الآخرون في بقية فروع الطب .

وقد جرى التأكيدُ في الفصل الأول على الفحص العملي ، الذي يصف خطورةً بخطوة فحص العين ، والذي يمكن أن يقوم به أي شخص بأقل أدوات بسيطة ، لا تحتاج إلى مهارة في طب العيون . فضلاً عن ذلك هناك وصفٌ قصيرٌ للأدوات التشخيصية التي يمكن أن يستخدمها أي جراح عيون .

ويُتَّبَع ذلك بفصول تتعامل مع تقويم النماذج السريرية الشائعة التي يمكن أن تواجه الأطباء غير المختصّين ؛ مثل العين الحمراء وفقد البصر في عين بيضاء تبدو سوية وأذيات العين وهلمّ جراً . وقد حاولنا في كل فصل من هذه الفصول شرح كيفية وضع التشخيص باستعمال طريقة الفحص الموصوفة في الجزء الأول .

ونأمل أن يساعد هذا الأطلَسُ المشتغلين في الطب على تصنيف المشاكل العينية التي يمكن أن يواجهوها .



Estimation of visual acuity

فحص حدة البصر

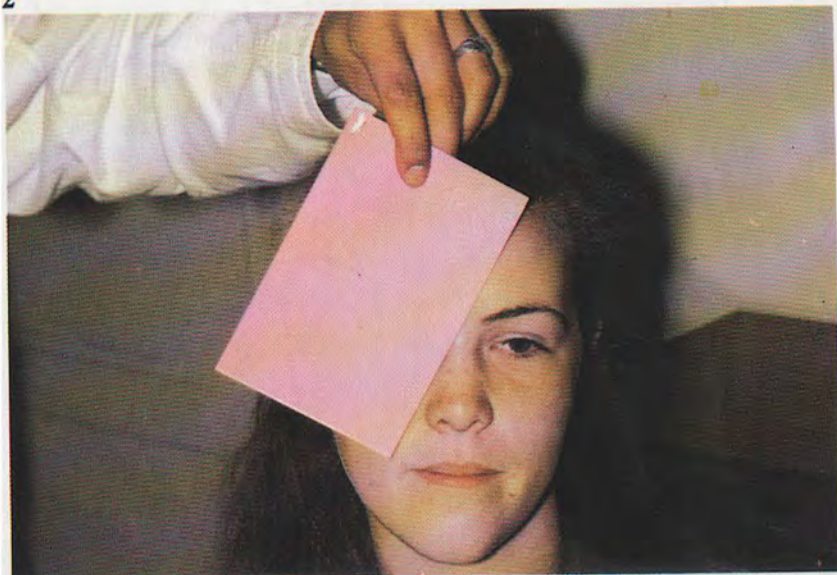
الشكل 1 . عند مواجهة مريض يشكو من اضطراب عيني مهما كان نوعه ، تكون الخطوة الأولى هي إثبات قدرة المريض على الرؤية فعلياً . ويُقدَّر ذلك بلوحة اختبار سنيلن Snellen المعروفة جيداً ، والتي يجب أن تستعمل من بعد 6 أمتار عن المريض . وهذا الرقم "6" هو الرقم الأكبر للرؤية ، أي الكسر 6/6 ، الذي يمثل حدة البصر السوية . ويمثل هذه القدرة في الشكل المقابل إمكانية قراءة السطر الثالث من الأسفل . وأما أدنى سطرين فهما ضروريان ، لأنه غالباً ما تكون حدة البصر لدى المريض أفضل من السوي ، أي 5/6 (إمكانية قراءة السطر الثاني من الأسفل) ، أو 4/6 (القدرة على قراءة السطر السفلي) . والسبب الذي يقف وراء هذه اللوحة هو أن الشخص السوي يمكنه رؤية الحرف الأعلى من بعد 60 متراً ، وكأنه يبعد 10 أضعاف عن الحروف في السطر 6/6 . وبالمثل ، يستطيع الشخص السوي رؤية السطر الثاني O E ، من بعد 36 متراً والأسطر التي تحته من بعد 24 متراً و 18 متراً و 12 متراً و 9 أمتار . وإذا أُجري الاختبار من بعد 6 أمتار ولم يستطع المريض رؤية سوى السطر الثاني من الأعلى (O E) تكون الرؤية هي 36/6 .

وهناك عدة نقاط يجب أخذها بالحسبان عند اختبار حدة البصر ؛ حيث يجب عدم إضاعة الوقت باختبار حدة البصر في العينين ، وإنما يُجرى على عين واحدة أحياناً وتختبر العين التي لا يشكو منها المريض أولاً بشكل دائم ، لأنها يمكن أن تكون شاهداً كبير الفائدة .

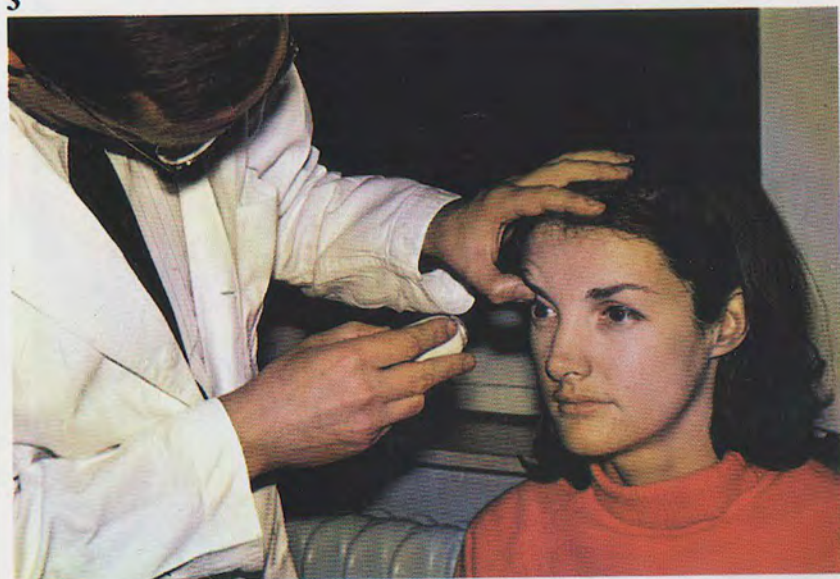
وفيما يلي المكافئات التقريبية لاختبار سنيلن بالأقدام وبالنظام العشري :

النظام العشري	نظام سنيلن	
	بالأقدام	بالمتر
1.0	20/20	6/6
0.7	30/20	9/6
0.5	40/20	12/6
0.3	60/20	18/6
0.25	80/20	24/6
0.1	200/20	60/6

2



3



2 Always use an opaque card to occlude the other eye. If you use your own hand or the patient's hand there may be small gaps between the fingers, through which the patient may sometimes look, thus giving a false reading. The card can be easily moved across to the other eye; there is thus no doubt as to the separate visual acuity of each eye. Naturally, the tests should be done with the patient wearing his distance glasses or bifocals. This is a point well worth remembering, for to save time the patient, knowing that he is to see the doctor about his eyes, will tend to remove his glasses before coming in for the examination.

الشكل 2 . تجري تغطية العين الأخرى ببطاقة ظليلة لا تُرى من خلالها ؛ إذ إنه إذا استعملت يدُ الفاحص أو المفحوص ، فإن المسافة التي تخلل الأصابع تسمح للمريض بالرؤية ، فتكون نتيجة الفحص غير صحيحة . ويمكن الانتقال بسهولة إلى تغطية العين الثانية بعد ذلك . ويجب أن ننتبه إلى فحص المريض بوجود النظارات ، حيث أن المريض يميل إلى رفع نظارته قبل الفحص عادة .

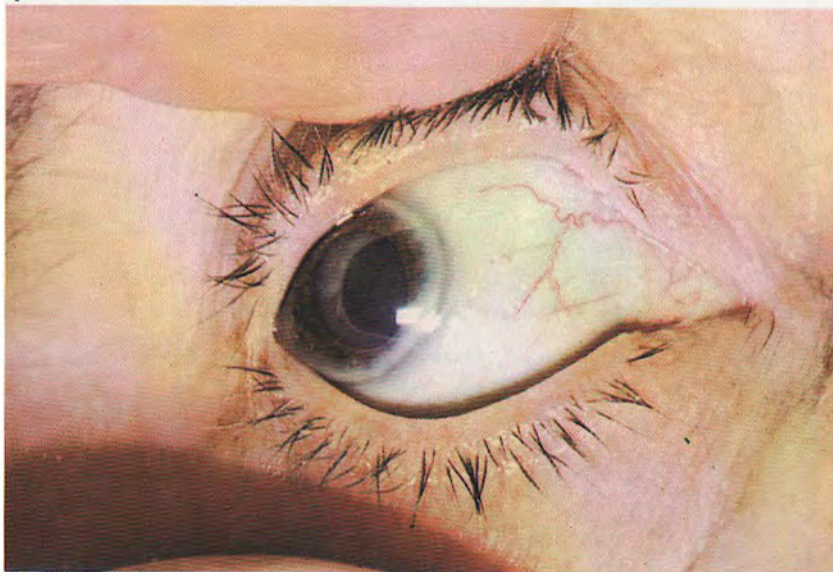
Examination of the outside of the eye

3 Next consider the examination proper, taking it in a logical order. First, examine the outside of the eye. This is best done by using an ordinary hand light and holding up the upper lid as shown. Points to be noticed are: is the eye white or red? Are the pupils reacting normally? Is there a nice bright corneal reflex? This last is a sight that pleases all eye surgeons, for it proves that the essential transparent window of the eye (the cornea) is probably normal, if the highlight shown by the reflection of the examiner's hand light is bright and clearly defined.

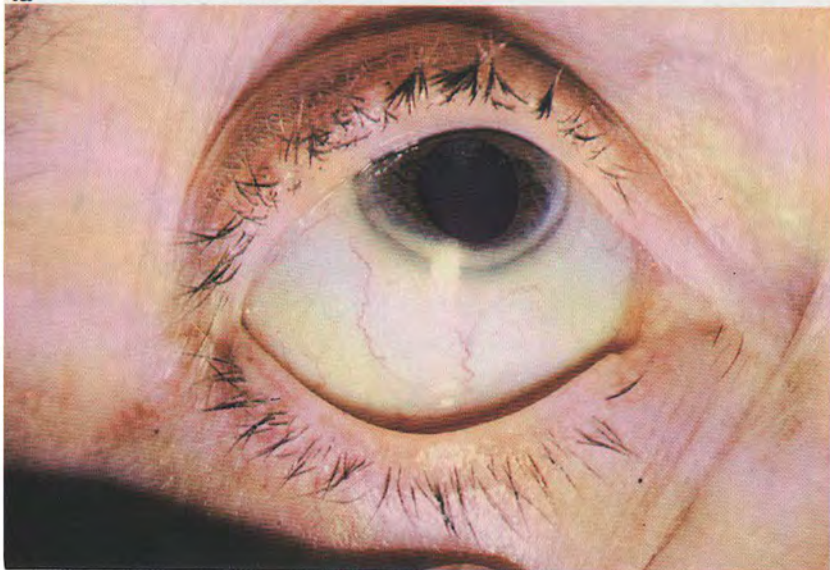فحص الأجزاء الظاهرة من العين

الشكل 3 . تنتقل بعد ذلك إلى فحص أجزاء العين بالتدريج . ونبدأ بفحص الأجزاء الظاهرة من العين ، باستعمال ضوء مصباح يدوي صغير وتثبيت الجفن العلوي ، كما في الشكل . ولكن يجب أن ننتبه إلى ما يلي : هل تبدو العين بيضاء أم حمراء؟ وهل تفاعل الحدقتين سوي أم لا ؟ ، وهل المنعكس القرني جيد أم لا ؟ ؛ ويُسرُّ جميع جراح العينية بسلامة المنعكس الأخير ، لأنه يدل على أن النفاذة الشفافة الأساسية (القرنية) قد تكون سوية ، وذلك إذا كان خيال القرنية الخاص بضوء الفاحص جيداً وواضح الحدود .

4



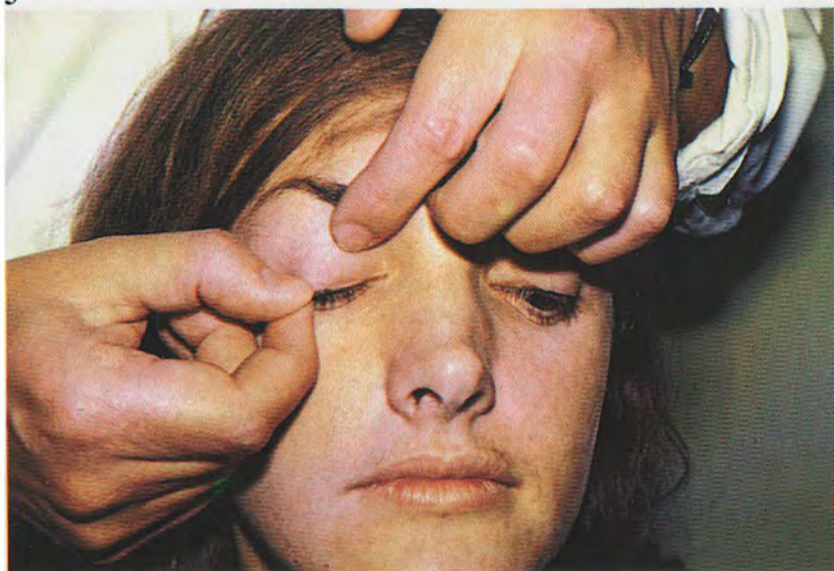
4a



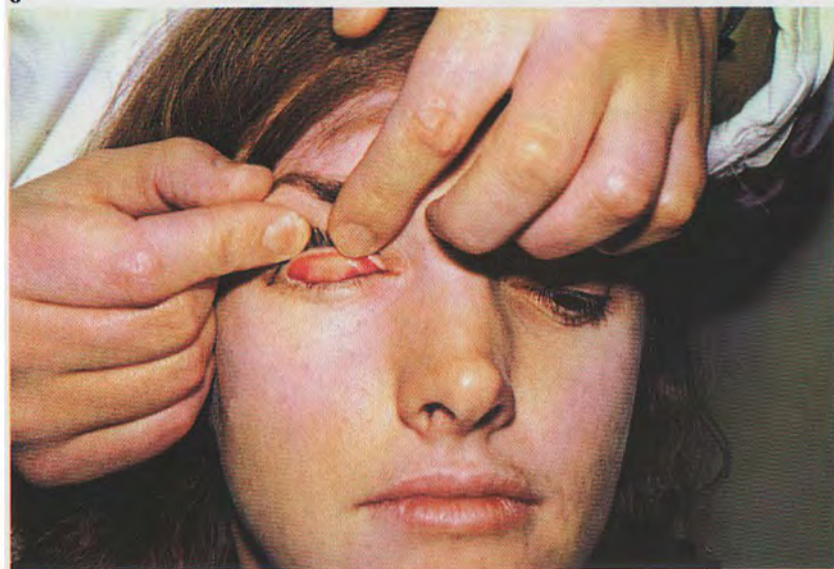4 & 4a The patient should be instructed to look to the right, to the left, up and down. Both eyes should be examined in this way. It is impossible to see the deep aspect of the upper lid without a further manoeuvre termed 'eversion' (5).

الشكلان 4 و 4 أ) . نطلب من المريض أن ينظر إلى اليمين واليسار وإلى الأعلى والأسفل ، ونفحص كل عين وهي تنظر إلى كل من الجهات المذكورة . ولابد من قلب الجفن كي تتمكن من رؤية الرتج الملتحمي (انظر الشكل 5).

5



6



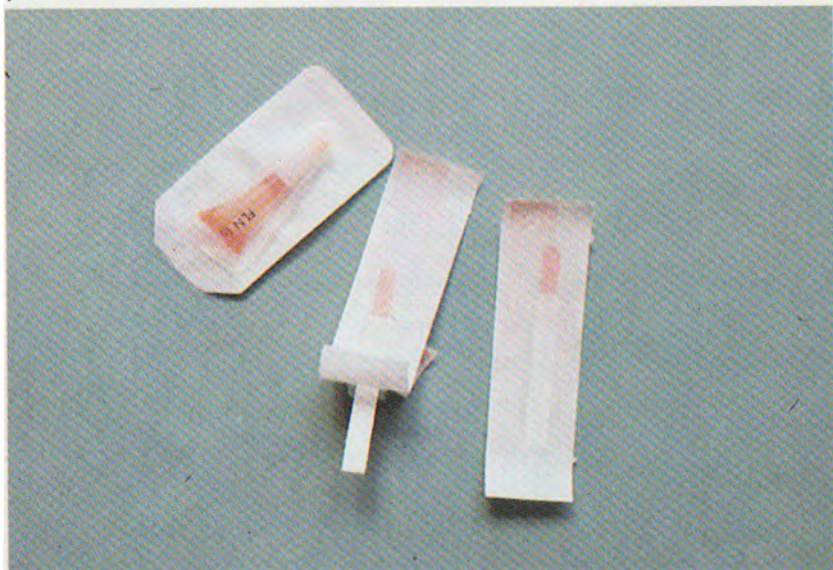
5 It may be necessary to evert the upper lid, particularly if the patient is complaining of, say, a foreign body that has not so far become apparent in the routine examination. The best method is to stand behind the patient as shown. When everting the right upper lid, the doctor should pull the lid out with his right hand, then turn the lid over the index finger of his left hand.

الشكل 5 . قد يكون من الضروري قلب الجفن العلوي ، لاسيما إذا كان المريض يشكو من دخول جسم غريب في عينه لا يمكن كشفه بالفحص العادي . وأفضل طريقة لإجراء ذلك هي أن يقف الطبيب خلف المريض ؛ ويجب عليه ، حتى يقلب الجفن العلوي ، أن يمر بيده اليمنى الجفن لإبعاده عن سطح العين ، ثم يقوم بقلب الجفن بسبابة يده اليسرى .

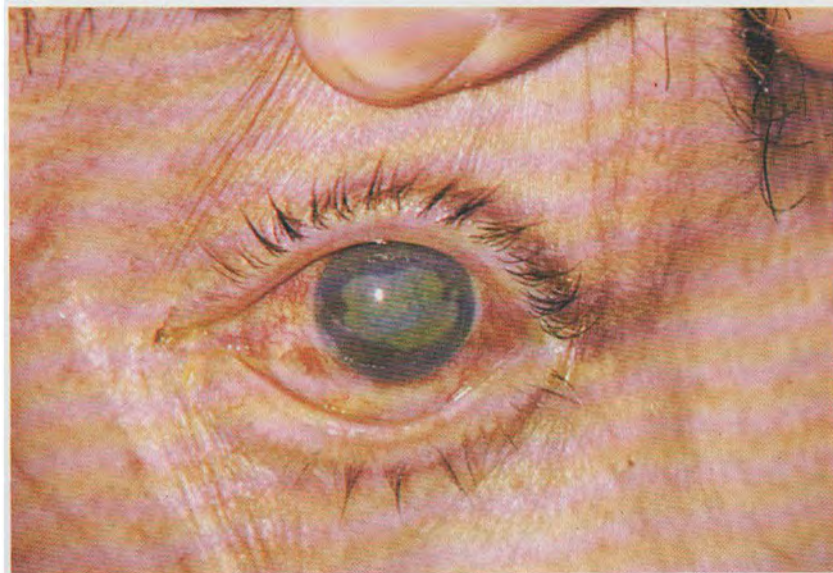
6 The lid is now everted and any foreign body present is easily removed. Such movements, of course, should be reversed for the eversion of the left upper lid. If the foreign body has been present for some time, whenever the patient has blinked a linear corneal ulcer will have been formed. These ulcers may be very severe; their size may be estimated by applying fluorescein (7).

الشكل 6 . بعد قلب الجفن يمكن الآن استخراج الجسم الغريب بسهولة . ولقلب الجفن العلوي الأيسر ، يُجرّ الجفن باليد اليسرى ، ويُقلب بالسبابة اليمنى . وإذا كان الجسم الغريب موجوداً منذ مدة من الزمن ، يؤدي رفيف الأجناف إلى حدوث قرحة خطية في القرنية ، قد تكون خطيرة ؛ ويمكن معرفة حجمها بتطبيق الفلورسئين (انظر الشكل 7).

7



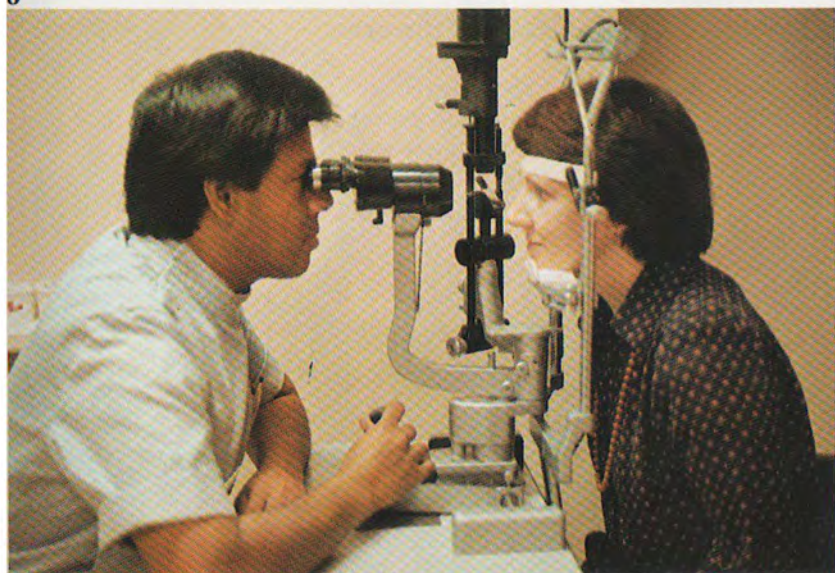
7a



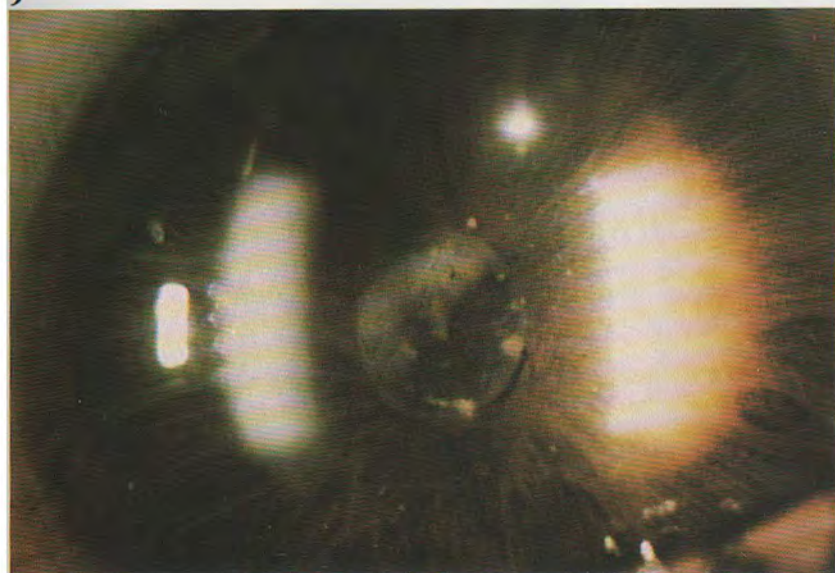
7 The application of fluorescein is essential in making the diagnosis of loss of epithelium on a transparent structure like the cornea, for otherwise it is impossible to see with the naked eye. Nowadays, fluorescein is supplied in two main ways: either as a sterile single-dose container (top left) containing a small quantity of fluorescein eye drops; or as a small piece of filter paper impregnated with fluorescein at one end. These are available in sterile containers (bottom right) and are easily removed for use (centre). All that is necessary is to apply a minute trace of fluorescein by either method to the outside corner of the eye, and then irrigate any excess away. An ulcer, if present, will be visible as a brilliant green area (7a).

الشكل 7 . يعدُّ تطبيق الفلورسئين إجراءً أساسياً لوضع التشخيص في حالات ضياع الظهارة القرنية ، لأن القرنية شفافة ولا يمكن رؤية الضياع فيها بالعين المجردة . ويُطبَّق الفلورسئين اليوم بطريقتين رئيسيتين : إما بواسطة قطارة أحادية الجرعة عقيمة (الرسم العلوي الأيسر) ، وهي تحتوي على كمية صغيرة من قطرات الفلورسئين العيني أو بواسطة قطعة صغيرة من الورق النشَّاف المشبع بالفلورسئين من إحدى نهايتيها . وتتوفَّر هذه المستحضرات في حاويات عقيمة (الرسم السفلي الأيمن) ويسهل نزْعُها عند استعمالها (الرسم الأوسط) . وهذا الأمر ضروريٌّ لتطبيق مقدار زهيد من الفلورسئين بإحدى الطريقتين عند الزاوية الخارجية من العين ، ثم يُزال بأي طريقة مناسبة . وتظهر القرحة عند وجودها بشكل منطقة خضراء لامعة (الشكل 7 أ) .

8



9



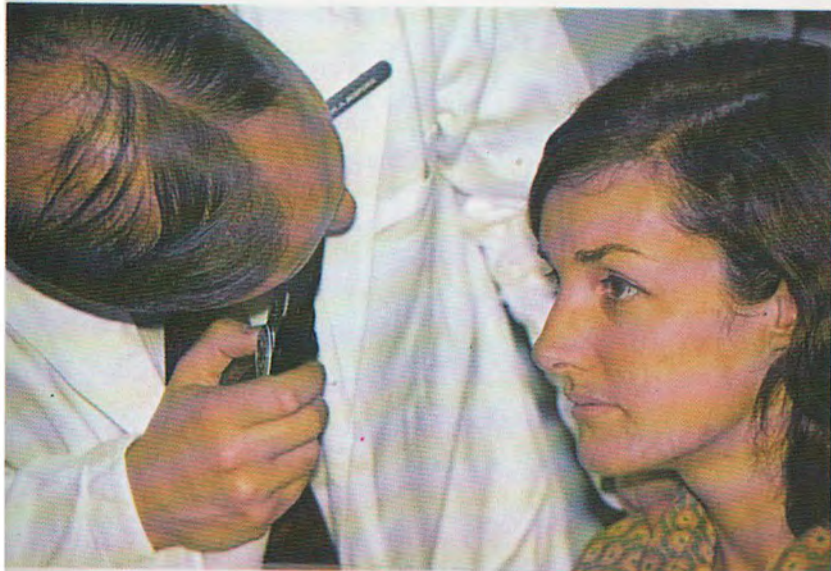8 We have seen from the foregoing exposition how the general practitioner, with his limited resources, may examine the outside of the eye. However, the eye surgeon has more sophisticated equipment: he can, for instance, work with the instrument shown here to look at the anterior half of the eye under magnification. This instrument is a slit-lamp, basically a microscope mounted slightly obliquely to a very thin beam of light, which can give an optical section of the front half of the eye, as shown in 9.

الشكل 8 . ذكرنا فيما سبق كيفية تمكّن الطبيب الممارس من فحص الأجزاء الظاهرة من العين بوسائله المحدودة . أما طبيبُ العيون فيلجأ إلى وسائل أكثر تعقيداً ، كالمصباح الشقي ، لفحص العين تحت التكبير ؛ والشيء الأساسي في المصباح الشقي هو المجهر ، فضلاً عن الحزمة الضوئية الرفيعة المائلة قليلاً التي يصدرها ، وهي تعطي مقطعاً ضوئياً للأجزاء الأمامية من العين ، كما في الشكل 9 .

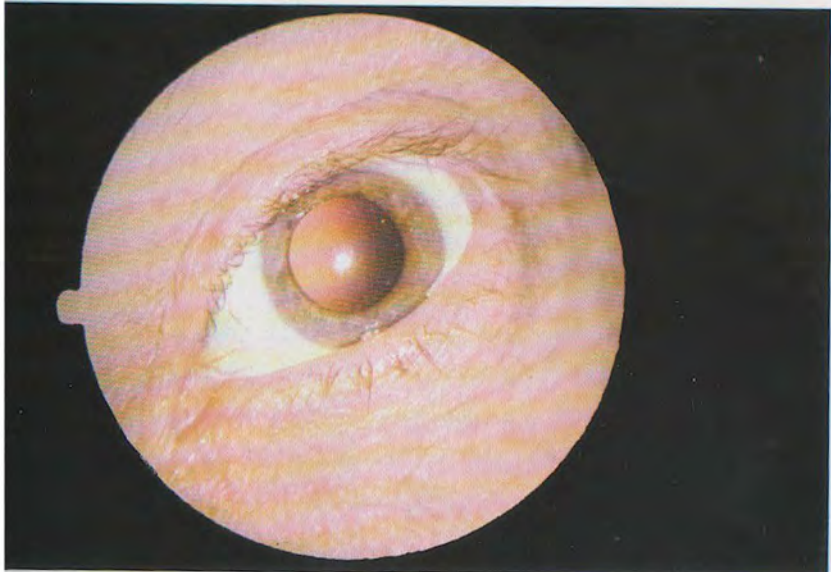
9 On the left is the curved beam of light striking the cornea and passing over towards the right into the anterior chamber of the eye, striking the iris and the lens. In the anterior chamber are some white spots, which are aggregations of cells denoting inflammatory pathology inside the eye. This instrument is essential in the management of all serious eye diseases.

الشكل 9 . يُشاهد في الأيسر حزمة ضوئية منحنية ساقطة على القرنية ، متجهة نحو الأيمن ومارةً من البيت الأمامي ، وتصل القرنية والعدسة (الجسم البللوري) . ويُشاهد في البيت الأمامي بضع بقع بيضاء ، تمثل تجمعاً لخلايا تدل على إصابة التهاية في داخل العين . وتعد هذه الأداة ، أي المصباح الشقي ، أساسية في معالجة كافة أمراض العين الخطيرة .

10



11



Examination of the inside of the eye

فحص باطن العين

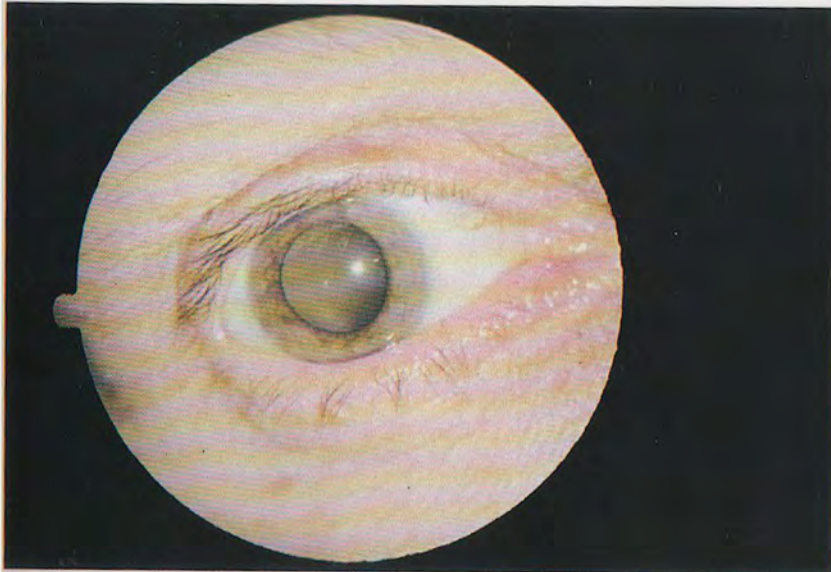
10 The inside of the eye should now be examined with the ophthalmoscope. Valuable information, however, may be gained by keeping a foot away from the patient and looking through the ophthalmoscope as shown here. Note that the clinician is examining the **right** eye of the patient, using his **right** eye with the ophthalmoscope in his **right** hand.

الشكل 10 . ينبغي فحص باطن العين الآن بمنظار قاع العين . ولكن يمكن الحصول على معلومات قيمة من هذا الفحص بإبعاد ذراع المصباح عن المريض وبالنظر من خلاله كما هو مبين هنا . وتجدر الإشارة إلى أن السرايري يفحص عين المريض اليمنى بعينه اليمنى مع وجود منظار العين في يده اليمنى .

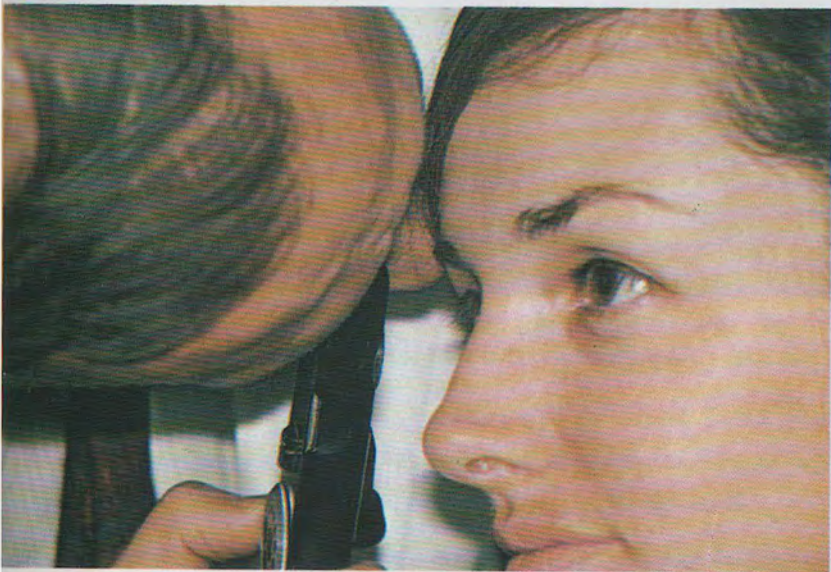11 This view may be seen through the ophthalmoscope using this manoeuvre in the normal eye. There is the normal '**red reflex**' as it is termed — and remember that it is red because the light is being reflected back from the choroid, the overlying retina being virtually transparent. It means that a) there must be transparent media in front of the retina, and b) the retina is adposed to the choroid. Thus any loss of the red reflex means that there is either i) an opacity in the media preventing the light from going through, or ii) the retina is not against the choroid and is out of position. In terms of pathology there is one of three conditions: a cataract, a vitreous haemorrhage, or a retinal detachment.

الشكل 11 . يُشاهد هذا المنظر بواسطة منظار قاع العين ، وذلك باستعمال الطريقة المذكورة آنفاً . ويُشاهد المنعكس الأحمر السوي هنا ، لأنه من المعروف أن الأشعة الحمراء تنعكس على المشيمية ، حيث أن الشبكية التي تقع أمامها تكون شفافة عادةً . ويدل المنعكس الأحمر على : (1) أن الأوساط الكاسرة أمام الشبكية شفافة ، (2) وأن الشبكية ملتصقة بالمشيمية ؛ ولذا فإن فقد المنعكس الأحمر يدل : (أ) إما على عتامة في الأوساط الكاسرة لا تسمح للأشعة بالمرور ، (ب) أو على أن الشبكية ليست في موضعها السوي . ويمكن القول ، من الناحية التشريحية المرضية ، بوجود إحدى الحالات التالية : نزف الزجاجي أو انفصال الشبكية أو الساد .

12



13



12 Note that here there is no red reflex, but a rather characteristic greyness, which suggests that there is a total retinal detachment. A similar loss of red reflex, particularly associated with an opacity that can be seen anteriorly while using the hand light in the examination of the outside of the eye, would mean that a cataract is present. Having seen the normal red reflex, the examiner should then move his head and ophthalmoscope near to the patient — and emphasis is placed on the **nearness**.

الشكل 12 . يُلاحظ هنا زوالُ المنعكس الأحمر ، ويُشاهد بدلاً منه لونٌ رمادي نموذجي يوحى بانفصال الشبكية التام . وإذا لوحظ زوالُ الانعكاس الأحمر بشكل مماثل ، لاسيّما إذا ترافق بعتامة أمامية في أثناء استعمال ضوء اليد في فحص الأجزاء الأمامية من العين ، دلّ ذلك على وجود الساد . وبعد أن يرى الفاحصُ المنعكسَ الأحمر ، ينبغي عليه أن يقترب برأسه من المريض ويجري الفحصَ اللازم عن قرب .

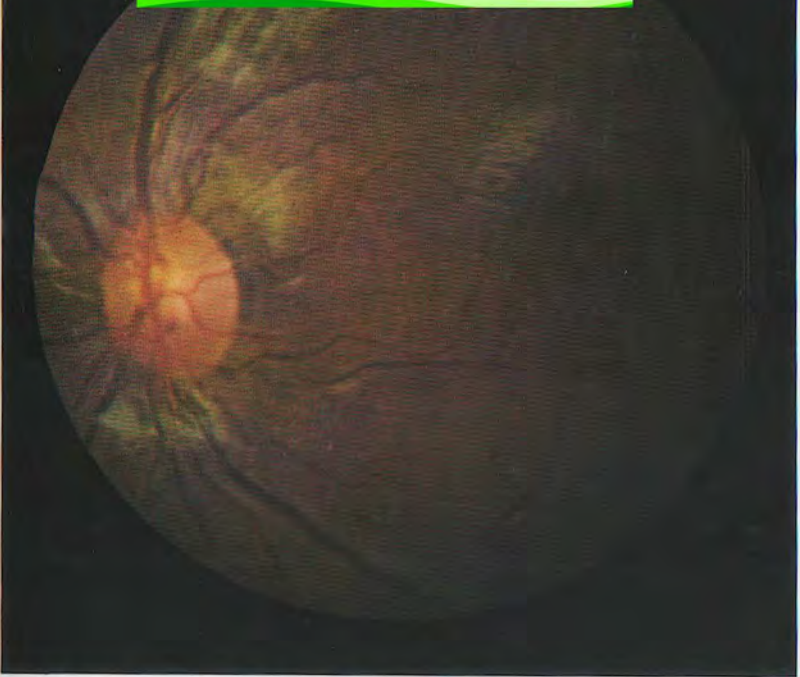
13 Note that the examiner's forehead is actually touching the patient's forehead. This is logical — to look at the view from a window, one gets as close to the window as possible. There is no other way of examining the inside of the eye properly than to get as **close as possible**, and for this reason the examiner uses his **right** eye with the ophthalmoscope in his **right** hand when looking at the **right** eye of the patient, and reverses all these manoeuvres when examining the left eye. It is impossible to examine a patient's fundus if both the examiner and the patient are standing up: one cannot get close enough.

الشكل 13 . تجدر الإشارةُ إلى أن جبهةَ الفاحص تمس جبهةَ المريض تقريباً . وهذا منطقي ، فمن يرغب في الرؤية مثلاً من خلال نافذة ينبغي أن يقترب ما أمكن من هذه النافذة ، ولا توجد طريقة لفحص باطن العين سوى بالاقتراب من العين أكثر ما يمكن ، ولهذا السبب فإن الفاحصَ يستعمل عينه اليمنى ويده اليمنى عند فحص العين اليمنى للمريض . كما يستعمل عينه اليسرى ويده اليسرى في فحص العين اليسرى للمريض . ومن المستحيل فحص قاع عين المريض إذا كان الطبيب والمريض في وضعية الوقوف ، حيث لا يتمكن الطبيبُ من الاقتراب بدرجة كافية من المريض .

مفتدى إقرأ الثقافى

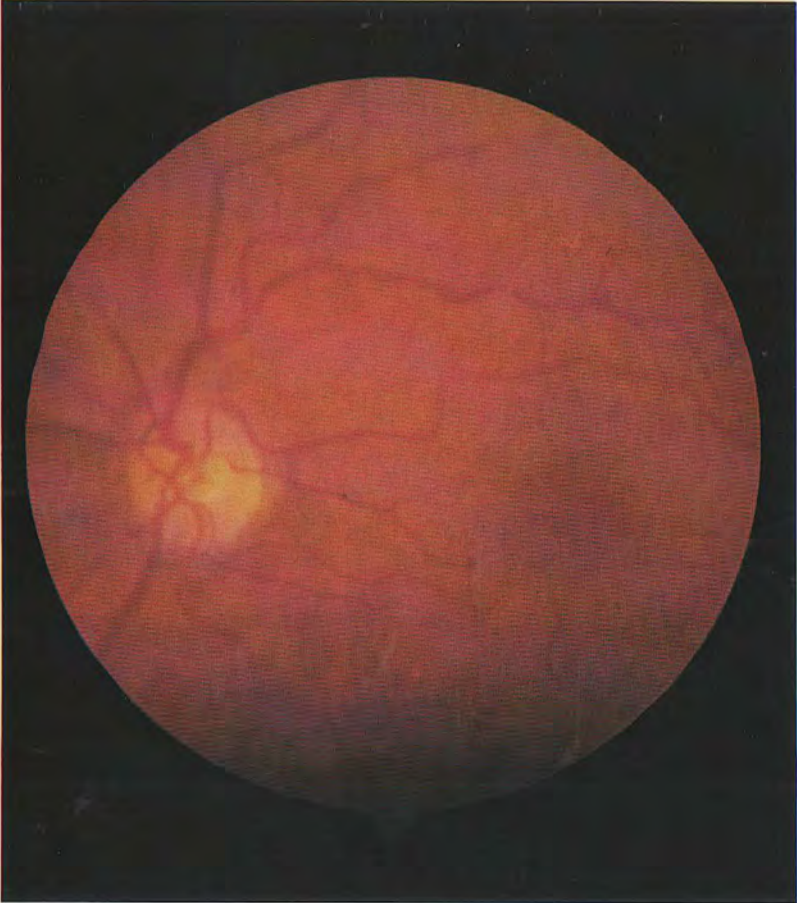
للكتب (كوردى - عربى - فارسى)

www.iqra.ahlamontada.com



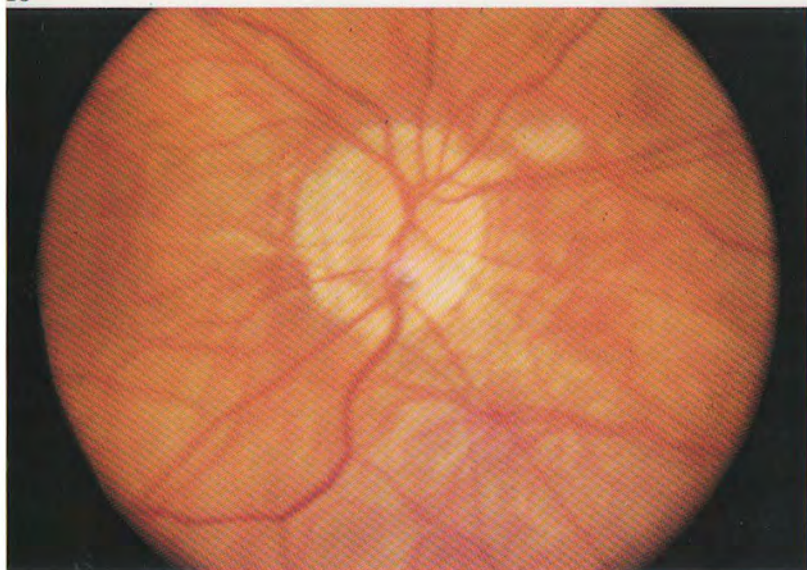
15 A dark fundus, which may be seen in a negro person. The fine white lines are light reflections from the retinal fibres.

الشكل 15 . قاع عين داكن اللون ، يُشاهد في شخص زنجي ؛ أما الخطوط البيضاء الدقيقة فهي المنعكسات الضوئية الصادرة عن الألياف الشبكية .



الشكل 14 . منظر قاع العين السوي كما يُرى بمنظار قاع العين . وينبغي الانتباه إلى النقاط التالية :

- (1) القرص البصري — لونه ، تقعره الفيزيولوجي ؛ ولا بد من ملاحظة اللون الوردي السليم ، والانخفاض الأبيض المركزي وهو تقعر القرص البصري ، والحواف الواضحة للقرص.
- (2) الأوعية — ينبغي الانتباه إلى قطرها وتصلبها ، ثم يُنظر إلى لون أرضية العين بوجه عام ، فاللون يختلف باختلاف عرق المريض ولون بشرته .



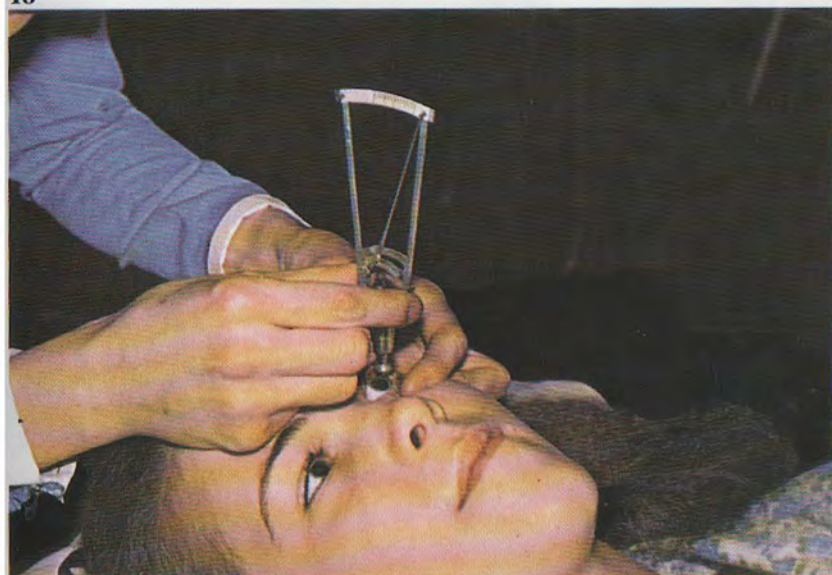
16 A typical myopic albinoid fundus showing the myopic 'crescent' around the disc and the general thinning of the retina and choroid. the choroidal vessels showing through as flat ribbons because of the small amount of pigment epithelium present beneath the retina. Through the undilated pupil only the disc and paramacular area may be seen, and at this point if one's suspicions are aroused the pupils may be dilated. A short-acting mydriatic (pupil-dilating) drop should be used such as cyclopentolate, tropicamide or hyoscine — never atropine, because its action lasts for 10 to 14 days.

الشكل 16 . منظر نموذجي لقاع عين مصابة بالحسر لدى مريض مصاب بالمهق Albinoid ؛ ويُشاهد فيه "الهلال الحسري" حول القرص البصري ، مع ترقق الشبكية والمشيمية بشكل عام ، كما تُرى الأوعية المشيمية بشكل أشرطة منبسطة بسبب قلة الظهارة الصبغية تحت الشبكية . ولا يُرى من خلال الحدقة غير المتوسّعة سوى القرص البصري والمنطقة المحيطة باللطخة الصفراء ؛ وعندما يشتبه الفاحصُ بشيء غير سوي ينبغي عليه القيام بتوسيع الحدقة. وتُستعمل موسّعات الحدقة ذات التأثير القصير الأمد بشكل قطرات ، مثل السكولوبنتولات والتروبيكاميد والهيوسين . ولا يجوز استعمال الأتروبين ، لأن تأثيره يدوم 10-14 يوماً .

17



18

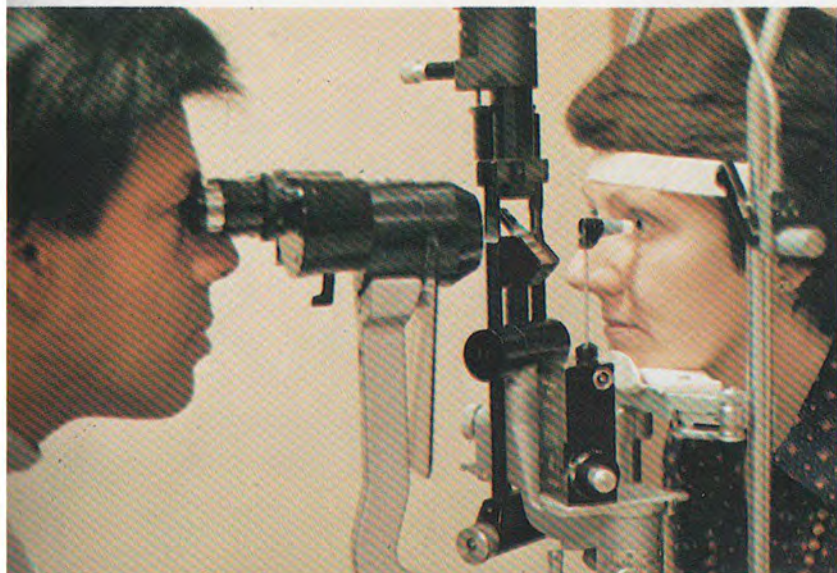


17 If necessary, and particularly if the diagnostic problem of acute glaucoma has been raised, it will be essential to assess the intra-ocular pressure. This is done by **digital palpation** as shown here. Note that both hands rest on the patient's forehead; one would assess the normal eye first and then the eye under suspicion. Most examiners will probably never pick up the slight elevation in both eyes in chronic simple glaucoma (57 & 58), but relatively unskilled observers can easily pick up the very high pressure characteristic of an acute glaucoma (33 to 35) in one eye. A discrepancy is only too obvious if the normal eye is palpated first.

الشكل 17 . من الضروري ، لاسيما عندما يشتبه الفاحصُ بوجود زرق ، قياسُ ضغط العين. ويجري ذلك بالجلسُ الإصبعي ، كما هو مبينُ في الشكل المقابل . ويُلاحظ أن كلتا اليدين تستندان إلى الجبهة ؛ ويعيّن ضغطُ العين السوية أولاً ، ثم العين المشكوك بارتفاع الضغط فيها . ولا يستطيع أغلبُ الفاحصين معرفةَ الارتفاع الخفيف في ضغط العين في الزرق المزمن البسيط (الشكلان 57 و 58) ؛ في حين يستطيع الأطباء من ذوي الخبرة القليلة نسبياً كشفَ فرط الضغط الشديد بسهولة في الزرق الحاد (الأشكال من 33 حتى 35) في عين واحدة . ويُلاحظ الفرقُ بوضوح إذا جُسَّت العين السوية في البداية .

18 The classical way of measuring the intra-ocular pressure as practised in eye hospitals is with the **Schiotz tonometer**. Below can be seen a small plunger about to rest on the anaesthetised cornea; obviously, the degree that the plunger moves down governs the sweep of the pointer above. This is not very accurate and another technique is used in modern eye departments, as shown in 19.

الشكل 18 . تُجرى الطريقةُ المدرسية لقياس ضغط باطن العين ، والمطبّقة في المستشفيات ، بمقياس شيوتر الذي تُشاهد في أسفله سويقة صغيرة تغمر داخل الجهاز عند تماسه بالقرنية ، فترفع السويقة المؤشِّر إلى الأعلى ، ويشير الأخيرُ إلى درجة يُعرَف بها ضغط العين . ويعدُّ جهازُ شيوتر غير دقيق كثيراً . وهناك طريقة أخرى تُتبع في الأقسام العينية المعاصرة ، كما في الشكل 19 .

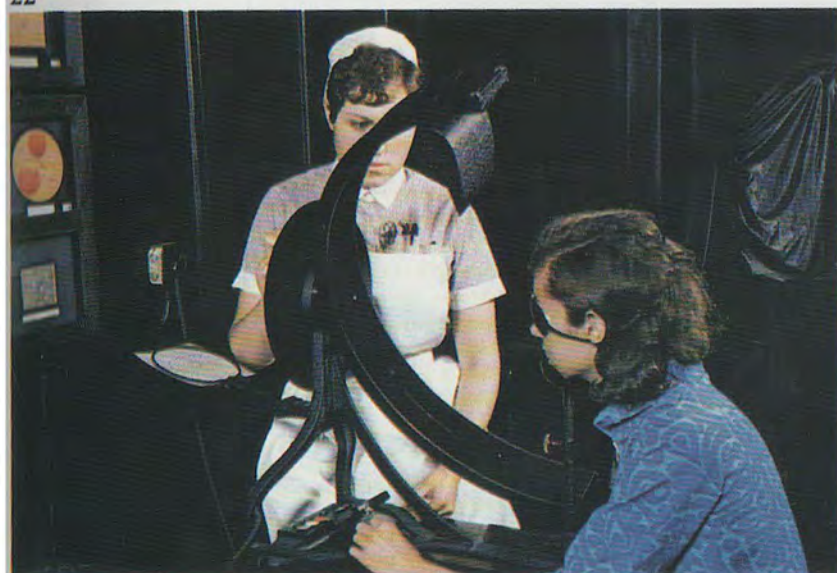
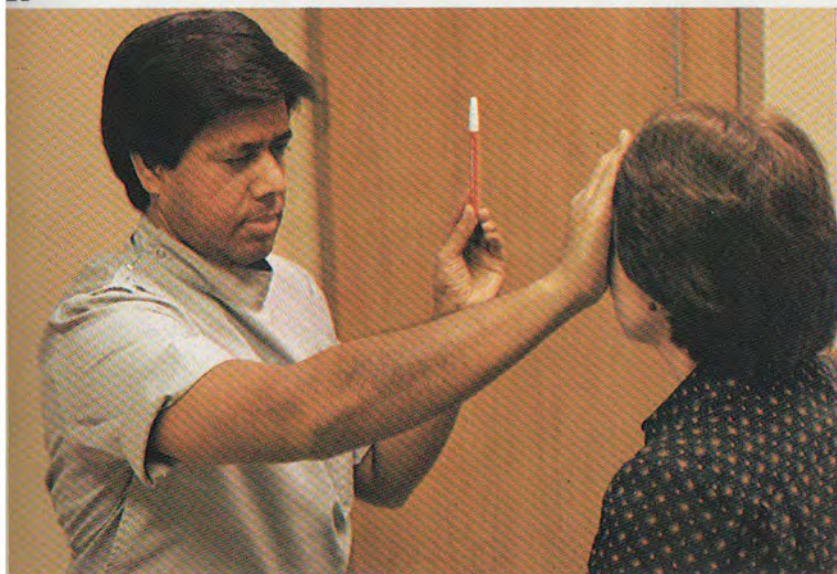
19 This is a little prism mounted on the slit-lamp, which is rested delicately on the front of the cornea. The amount of force used to produce a standard deformation is measured and this gives an index of the pressure (**applanation tonometry**). This is probably the most accurate method of measuring the intra-ocular pressure at present.

الشكل 19 . نشاهد في هذا الشكل موشوراً صغيراً مثبتاً على المصباح الشقي ، وهو يحس الوجه الأمامي للقرنية بلطف . وتقاس القوة اللازمة لإحداث تغير محدد في الوجه الأمامي للقرنية ؛ وهذه القوة لها دلالة على ضغط العين (قياس ضغط العين بالتسطح). ولعل هذه الطريقة هي الأكثر دقة في قياس ضغط العين في الوقت الراهن.

20 If necessary, the state of the tear passages may be assessed by syringing them. The patient may feel the water running into his nose if the passages are clear. This is a manoeuvre that can be done by medical practitioners but it is time-consuming, needs a special cannula, and in most cases is probably best done by the surgeon in hospital.

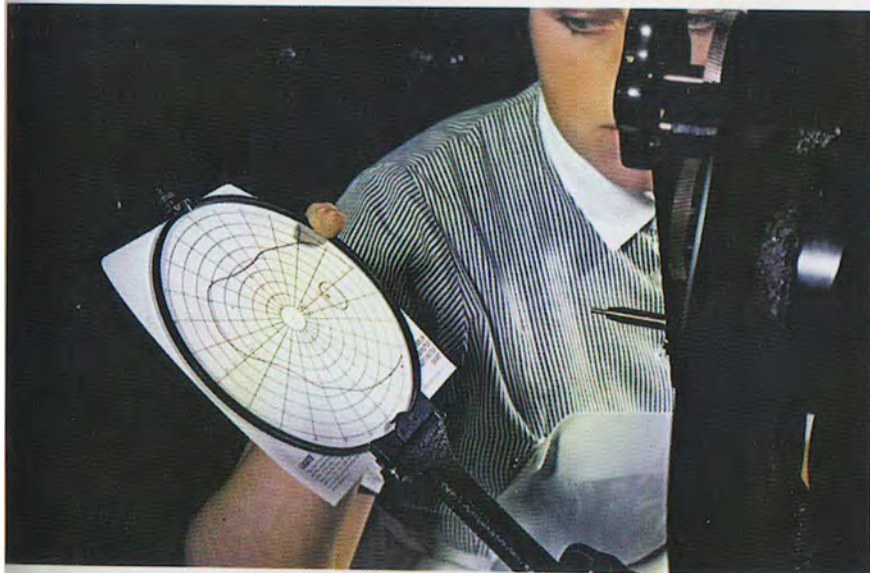الشكل 20 . يمكن معرفة درجة نفاذ مسالك إفراغ الدمع ، عند الضرورة ، بزرقتها بسائل . وقد يشعر المريض بالماء يسيل إلى أنفه إذا كانت مسالك الدمع سالكة لديه . ويمكن أن يقوم الطبيب الممارس بذلك ، ولكنه يحتاج إلى وقت وإلى قنينة خاصة ؛ ولذلك يُفضل أن يكون ذلك في المستشفى عادة ، ويبد جراح العيون .



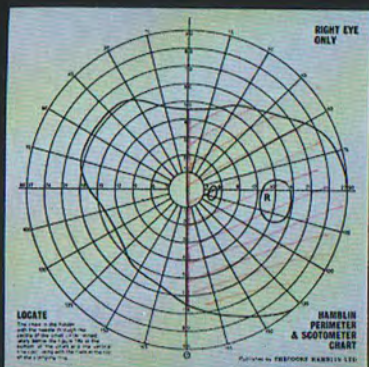
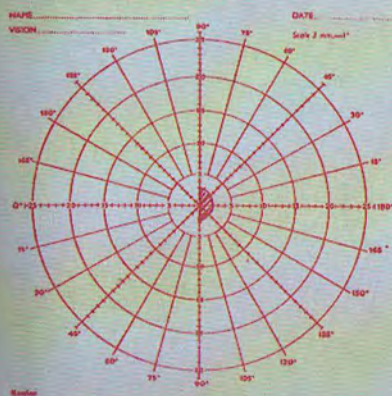
الشكل 21 . يمكن قياس الساحة البصرية ، وهي الوجه الآخر للقدرة البصرية (حدة البصر) . ولا يحتاج الأمر إلى قياسها في جميع الحالات ، لاسيما وأنه يحتاج إلى وقت ؛ حيث يجب أن يُلجأ إلى قياس الساحة البصرية في الحالات التي لا يتمكن فيها المرضى من الرؤية الجيدة حتى بالعدسات القصوى ، حيث لا توجد إصابة عينية رغم الاشتباه بوجود ضمور في العصب البصري. بمنظار قاع العين . ويمكن قياس الساحة البصرية بطريقة المواجهة ، ويُشاهد الفاحص هنا ويده تغطي العين الثانية ؛ أما العين المفحوصة فتثبت في عين الفاحص المقابلة ، للتأكد من أن العين المفحوصة لا تتحرك . ويُلاحظ أيضاً أن الفاحص يقوم بمقارنة الساحة البصرية لعينه مع الساحة البصرية لعين المريض ، ويد الفاحص في منتصف المسافة بين الفاحص والمريض ؛ وهذه الطريقة في الفحص قليلة الدقة . وإذا لوحظ نقص ينبغي فحصه بجهاز مثل المشاهد في الشكل التالي .

22 The patient is maintaining her gaze on the central white spot while a nurse is rotating a handle at the back of the machine, which moves the peripheral white spot; as this moves inwards the patient signifies when she first sees it. Although this method is old-fashioned, it is very reliable and inexpensive and is still used in many parts of the world.

الشكل 22. يثبت المريض نظره على بقعة بيضاء مركزية ، بينما تدير الممرضة قرصاً موجوداً خلف الجهاز ، وهذا يدير بقعة بيضاء محيطية ، وحينما تتحرك البقعة إلى الإنسي يذكر المريض ذلك فور رؤيته للبقعة . ورغم أن هذه الطريقة عتيقة ، فهي موثوقة ورخيصة للغاية ، وما تزال تستعمل في العديد من أجزاء العالم .



SCOTOMA CHART
for use with
**GREEVE'S PORTABLE
BJERRUM SCREEN**



23 There is a metal spike on the back of the machine that is geared to move with the white spot actuated by the nurse, who merely moves the card up and punches a hole in it at the appropriate moment.

الشكل 23. توجد سفة (بارزة) معدنية في الجزء الخلفي من الجهاز ، وهي تتحرك مع حركة البقعة البيضاء التي تحركها الممرضة ، وتُقَبَّ البطاقة في الوقت المناسب .


24 The **peripheral field** here seen on the right is of course of one eye and is restricted above and nasally. This is the right peripheral field and the restrictions are caused by the brow and nose. The defect seen, as marked by red ink, is a temporal hemianopia and, if present in both eyes, would signify a pituitary tumour. Unfortunately, pituitary tumours can produce not peripheral field defects, as noted here, but **central field** defects and the larger chart shown on the left corresponds to only 30° from the central point of vision. It is a very magnified area of the centre of the peripheral field chart. A field defect can occur just within a few degrees of fixation and can have the same sinister significance as a larger peripheral field defect. This sort of central field scotoma will not be picked up by the perimeter and has to be done in a special way.

الشكل 24. إن الساحة البصرية المحيطية المشاهدة في الأيمن مأخوذة لعين واحدة ومقتصرة على القسم العلوي والإنسي من الساحة . وهذه هي الساحة البصرية المحيطية اليمنى ، والتحدُّد فيها ناجم عن الحاجب والأنف . وأمَّا النقصُ المشاهد والمُشار إليه باللون الأحمر فهو عمى شقي صدغي ، وإذا وُجد هذا العيب في العينين فهو يدلُّ على ورم نخامي . ولسوء الحظ ، فإن أورام النخامي قد لا تُحدِث نقصاً في الساحة المحيطية كما يُشاهد في الشكل ، ولكنها تحدث نقصاً مركزياً ؛ وتوافق اللوحة الأكبر المشاهدة في الأيسر 30 درجة فقط من نقطة التثبيت المركزية للرؤية ، وهي منطقة موسَّعة كثيراً من الجزء المركزي للوحة الساحة البصرية . وقد يحدث نقصٌ صغير يبعد بضع درجات عن نقطة التثبيت ، ويمكن أن يكون له الدلالة الخطيرة نفسها مثل النقص الواسع في الساحة المحيطية . ولا يمكن كشفُ هذه العتامة في الساحة البصرية بمقياس الساحة البصرية ، وإنما ينبغي أن تتحرَّأها بطريقة خاصة .

25



26



25 The examiner is dressed in black so as not to distract the patient's fixation. He holds a wand terminating in a white spot and the patient signifies whether she can see it or not as it is moved around. The examiner then inserts a series of small pins on the screen to map out the blind spots, when present. Such a test is time-consuming, but is probably one of the most accurate methods of doing a central visual field. It is also very cheap and is thus easily used in any part of the world.

الشكل 25. يرتدي الفاحصُ اللباسَ الأسود ، كيلا يؤدي إلى تبديل المفحوص نقطةَ تثبيتهِ . ويحمل الفاحصُ عصا دقيقة تنتهي ببقعة بيضاء ، ويذكر المريضُ ما إذا كان يرى البقعةَ البيضاء في أثناء تحريكها ، ولذلك يضع الفاحص عدداً من الدبابيس راسماً بها البقع العمياء إذا وُجدت. ويحتاج هذا الفحصُ إلى وقت ، ولعله أدقُّ الطرق في تعيين الساحة البصرية المركزية.

26 This shows a modern machine whereby an observer can move a light, which can be controlled both in intensity and size, around the inside of a concave bowl. The patient, whose head is immobilized, signifies when the object moves into his field of vision (one eye being done at a time). It is then recorded on the back of the machine, the net result being a combination of central and peripheral fields under extremely standardised conditions. It is probably an ideal method, but the machine is very expensive. (Illustration courtesy of Clement Clarke Ltd.)

الشكل 26. يبدى هذا الشكلُ آلةَ جديدة ، حيث يستطيع الفاحصُ بها تحريك ضوء ، ويمكن التحكمُ بشدة هذا الضوء وحجمه ، حول باطن مَدْرَجٍ مَقْعَر . ويشير المريضُ، الذي يجب ألاَّ يحرِّك رأسه ، عندما يتحرَّك الجسم ضمن ساحة بصره (بالنسبة لعين واحدة) إلى ذلك . ويُسجَّل ذلك خلف الجهاز فيما بعد ، وتكون محصَّلة الأمر تشاركُ بين الساحتين البصريتين المحيطية والمركزية في ظروف معيارية للغاية . وقد تكون هذه الطريقةُ هي المثالية ، ولكنَّ هذا الجهاز باهظ الثمن .

PART 2

الجزء الثاني

العين الحمراء

The red eye

This chapter is concerned with sorting out what is probably the most common ophthalmological problem seen by the family doctor — the 'red eye'. Emphasis will be placed on the method of examination previously described and each illustration will be discussed as if it is of the patient that the doctor is actually examining.

سنركز في هذا الفصل على أكثر المشاكل السريرية شيوعاً ، والتي يصادفها الطبيب الممارس وهي العين الحمراء . و سنهتم بطرق الفحص التي مرّت معنا ، كما سنناقش كل لوحة كما لو كانت تمثل المريض الذي يفحصه الطبيب بشكل فعلي .

Blepharitis	التهاب حواف الأجفان	40
Conjunctivitis	التهاب الملتحمة	42
Iridocyclitis	التهاب القرنية و الهدايي	45
Acute glaucoma	الزرق الحاد	50
Non-traumatic corneal ulcers	القرحات القرنية غير الرضحية	54

These conditions will be diagnosed primarily by examining the outside of the eye, as shown in figures 3 to 7.

وسنشخص هذه الحالات بفحص ظاهر العين بشكل رئيس ، كما هو مبين في الأشكال من 3 إلى 7.

Although some of the steps shown here should clearly be undertaken by a special examiner with special equipment, e.g. use of the slit-lamp and tonometer, and assessment of peripheral and central fields, the salient points of the examination can be achieved with three simple instruments:

- a) The **visual acuity chart** to determine the visual function.
- b) The **hand light** to examine the outside of the eye.
- c) The **ophthalmoscope** to examine the inside of the eye.

In the following chapters this method of examination will be emphasised when sorting out the diagnosis of the red eye or loss of vision in a white eye, etc., as it can be easily practised almost anywhere.

رغم أن بعض المراحل التي مرّت معنا ينبغي أن يجريها اختصاصي بالأجهزة الخاصة ، مثل المصباح الشقي ومقياس ضغط العين ومقياس الساحة البصرية المحيطية والمركزية ، إلا أن العناصر البارزة من الفحص يمكن إجراؤها بثلاث وسائل بسيطة هي :

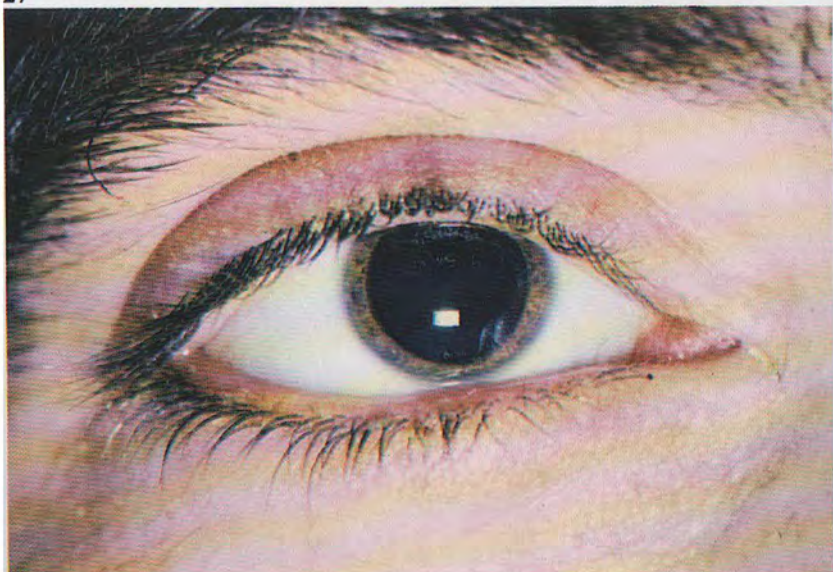(1) لوحة القدرة البصرية (حدة البصر) لتعيين القدرة البصرية .

(2) ضوء يدوي لفحص ظاهر العين .

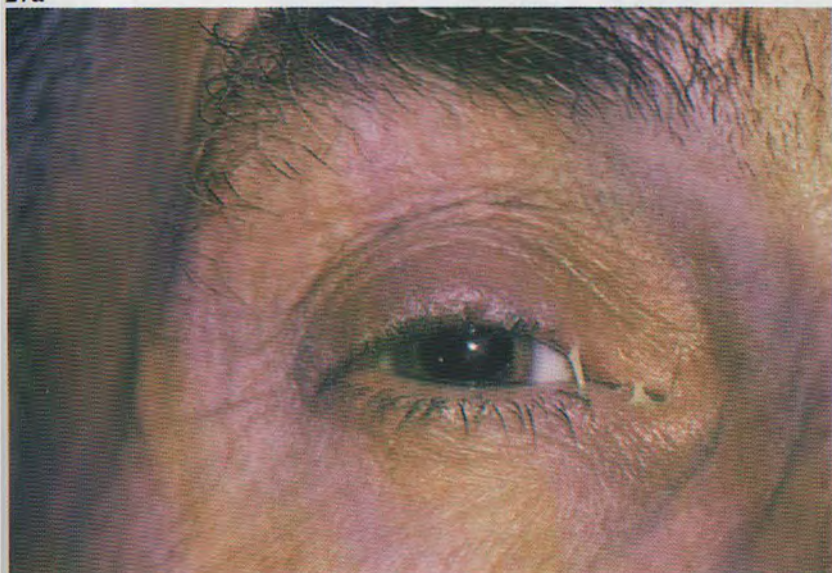(3) منظار قاع العين لفحص باطن العين .

وسنذكر هذه الطريقة في الفحص في الفصول اللاحقة ، لوضع تشخيص العين الحمراء أو فقد الرؤية في عين بيضاء ، الخ ... ، كما يمكن تطبيقها بسهولة أينما كان تقريباً .

27

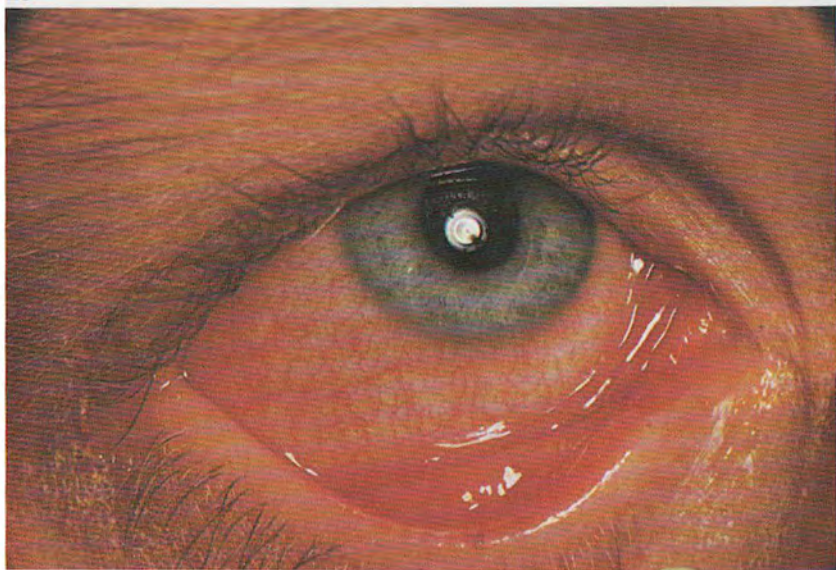

27a

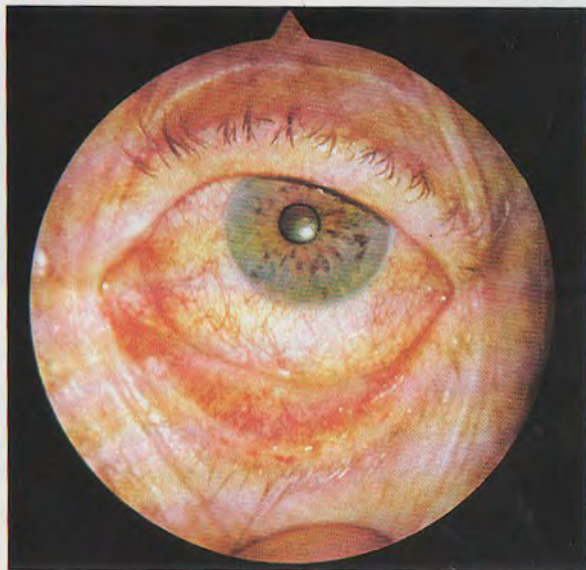

الشكلان 27 و 27 أ. يشكو هذا المريض من احمرار و ألم في العينين أو احمرار في الأجفان منذ عدة أشهر ؛ وقد يشكو هذا المريض أيضاً من حكة مستمرة أو تهيج أو ألم في العين . ويكون الألم طفيفاً والأعراض خفيفة ، ولكنها معنّدة ومقلقة .

وبالفحص يظهر أن القدرةَ البصرية تكون ضمن الحدود السوية ، أما الفحصُ الخارجي للعين بالضوء العادي فييدي العلامات المشاهدة بالشكل نفسها . وأما فحصُ أوساط العين الداخلية بمنظار قاع العين فيكون سويّاً ؛ وتبدو العين بيضاء أو محتقنة قليلاً . وأما انعكس القرني للضوء فهو سوي وتفاعل الحلقة جيد . والعلامة الأساسية الهامة المشاهدة هي ازدياد سماكة الأجفان و احمرارها مع ترضّع قشور على طول الحواف ، وتدعى هذه الإصابة التهاب حواف الأجفان . وعلى الرغم من أن هذه الحالة هي من طبيعة حمجية تقريباً، فإنه ليس لاستعمال القطرات العينية بتقطيرها في الكيس الملتحمي فائدة تذكر لأن الإصابة الأولية ليست في الملتحمة . ويُشاهد في الفحص الدليل على الإصابة الدقيقة على مستوى الأهداب ، وهو ضياع في هذه الأهداب أو التوضّع الشاذ لها كما هو الأمر هنا حيث تبدو في غير اتجاهها الصحيح . ويتوضّع الخمج عادة في أجربة الأهداب ، ولهذا فإنه يجب أن تقوم المعالجة على استعمال مراهم الصادات في مكان الإصابة بمساعدة الخنصر ، بحيث تفرك مع جذور الأهداب صباحاً ومساءً ، وهذا يسمح للقشور بالتساقط ، كما يُسمح للمادة الدوائية بالدخول إلى عمق الجراب الشعري . وقد نحتاج المعالجة إلى فترة طويلة تتراوح بين أسابيع وأشهر ، وقد تبقى بعض الحالات معنّدة على العلاج . وتكون الإصابة غالباً ثنائية الجانب ، ولكن يمكن أن تكون غير متناظرة .



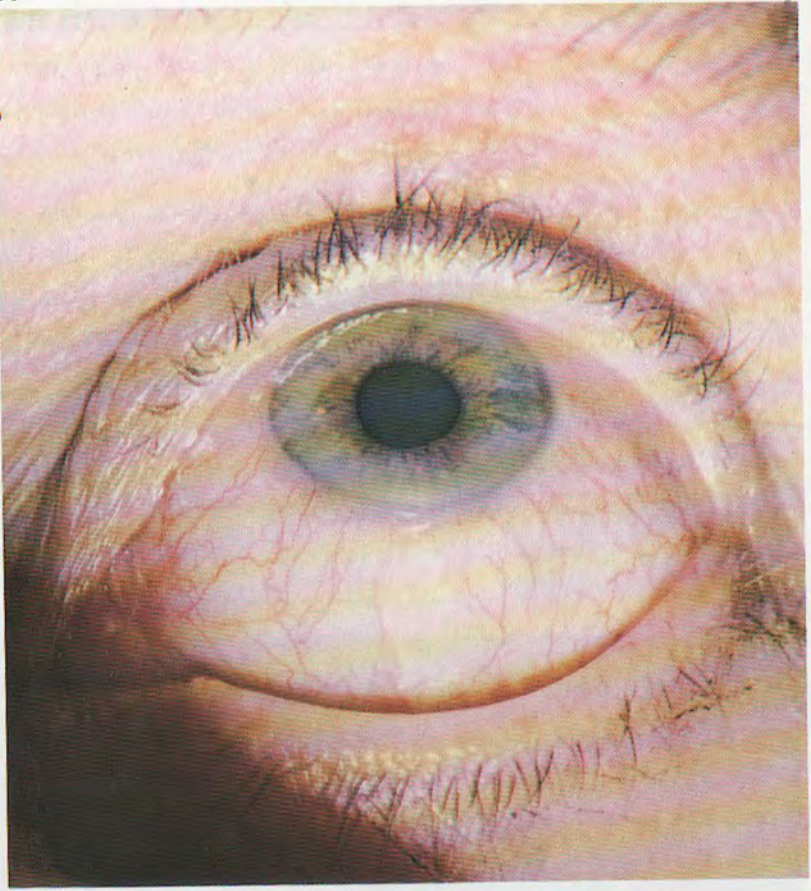28a



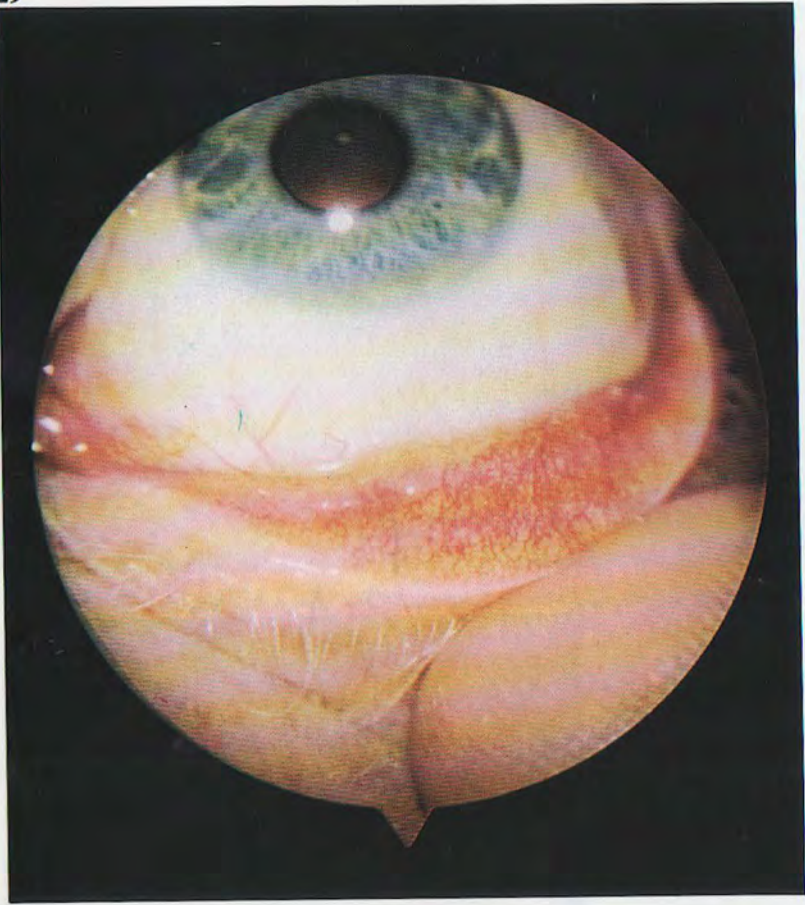الشكلان 28 و 28 أ . قد يذكر هذا المريض معاناته من ألم واحمرار في عينيه لعدة أيام ؛ وبالفحص نلاحظ أن القدرة البصرية لديه سوية ، وتظهر في عينه العلامات السريرية التالية : احتقان الملتحمة الجفنية والبصلية من القبو حتى الحُوف (الوصل القرني الصُّبوي ، وهو خط الاتصال الذي تندمج عنده النافذة الشفيفة من العين - أي القرنية - بالبصلية الواقية البيضاء والملتحمة) . وتغطي الملتحمة باطنَ الجفنين وظاهرَ الصلبة ، لذا فإن الاحتقان يكون بشكل مدرسي معممًا في التهاب الملتحمة وممتدًا حتى الحُوف ، إلا أن الاحتقان يكون خفيفاً قرب الحُوف لأن الملتحمة تكون رقيقة في هذه الناحية .

ويمكن أن يُعرف التهابُ الملتحمة بأنه حالة التهابية حادة ، جرثومية أو فيروسية المنشأ عادةً . وفي الممارسة العامة المكثفة ، يكون لهذا الأمر أهمية مدرسية ، نظراً إلى أن أغلب الحالات لا يجرى فيها الزرع حقيقة . وتشتمل العلامات والأعراض المدرسية هنا على الشعور بألم أو حكة ؛ ولكن لا يكون الألم هو العرض البارز بينهما عادةً ، وكذلك احمرار العين واحتقانها وهو ثنائي الجانب إلا أنه قد يكون غير متناظر كما يُتَوَقَّع في كل حالة حمجية . ولا تتأثر القدرة البصرية عادةً ، نظراً إلى أن أجزاء العين المتعلقة بآلية الرؤية لا تتأثر بالالتهاب . وعلى كل حال ، فإن بعض الرَّمَص (النحيج) Discharge قد يتجمّع على القرنية أحياناً فيؤدي إلى تشوش الرؤية ، إلا أن رفيف الأَجْفَان (الطَّرْف Blinking) يزيلها ، لذا يكون تشوش الرؤية عابراً في طبيعته . ومن إحدى الأعراض المدرسية الهامة التصاقُ أجفان المصاب ببعضها البعض خلال الليل ، لأن المفرزات (الرمص) تجف على حواف الأهداب .

وتكون المعالجة مكثفة عادةً ، وذلك بتطبيق قطرات الصادات المناسبة مع مرهم عيني منها ليلاً . وإذا لم تشف الحالة خلال 7 - 10 أيام فلا بد من إعادة النظر في التشخيص . وينبغي عدم وضع تشخيص التهاب الملتحمة الوحيد الجانب ؛ وهذا يعني عدم وجود التهاب الملتحمة الوحيد الجانب من منشأ حمجي ، إذ يكون ثانوياً لأمراض أخرى كوجود جسم غريب منسي أو انسداد طريق الدمع ، أو قد لا يكون هناك التهاب في الملتحمة على الإطلاق، وهذا هو الأرجح .

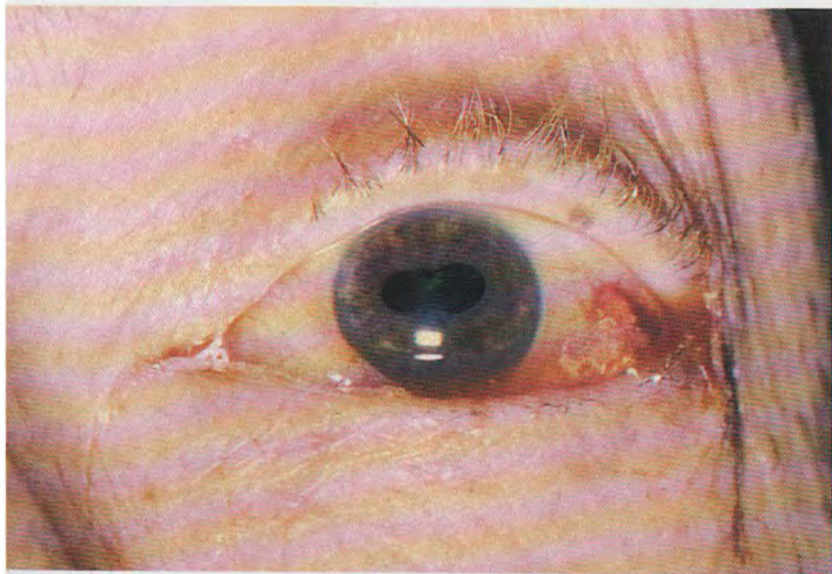


الشكل 30 . لاحظ غمط الاحتقان الذي تظهره هذه الصورة . ويكون الاحمرارُ على أشدهُ قرب الحُوف ويتناقص كلما ابتعد عنه . وهذه الحالة عكس ما يُشاهد في التهاب الملتحمة . وإن عينا مثل هذه العين ينبغي فحصها بكل دقة ، إذ يغلب أن تكون الأجزاء الخاصة بآلية الرؤية داخل العين مصابة بحالة التهابية بشكل أو بآخر .

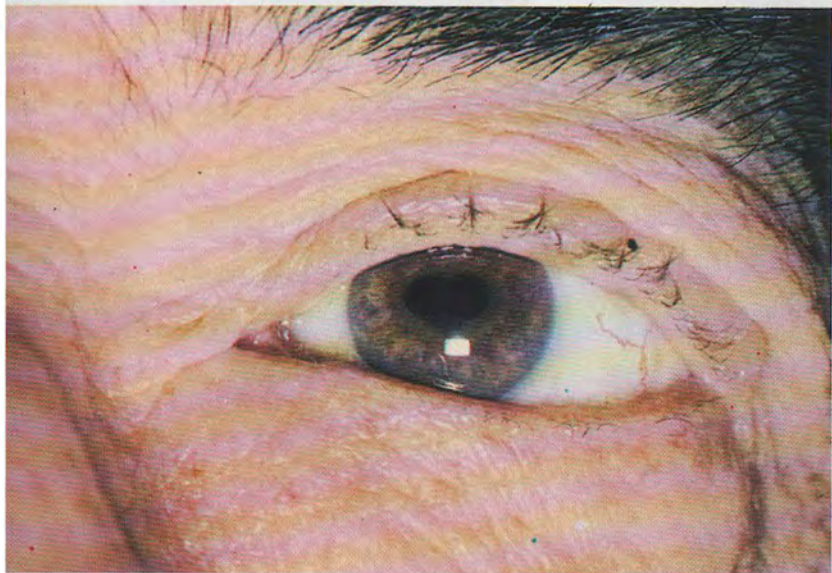

الشكل 29 . قد تتوافق بعضُ الإصاباتِ المجموعية Systemic أحياناً بالتهاب في الملتحمة لا يستجيب للوسائل المعتادة بشكلٍ كامل ، ونشاهد هنا الرتجَ الملتحمي السفلي في مريض يشكو من احمرار وألم عيني معند على المعالجة رغم استعمال قطرات الصادات . وبالفحص عن قرب تظهر لنا عقيدة هلامية صغيرة أثبتَ الفحصُ التشريحي المرضي لحزرة منها الإصابة المدرسية بالسَّرَكُوَيْد (الغرناوية) .

31



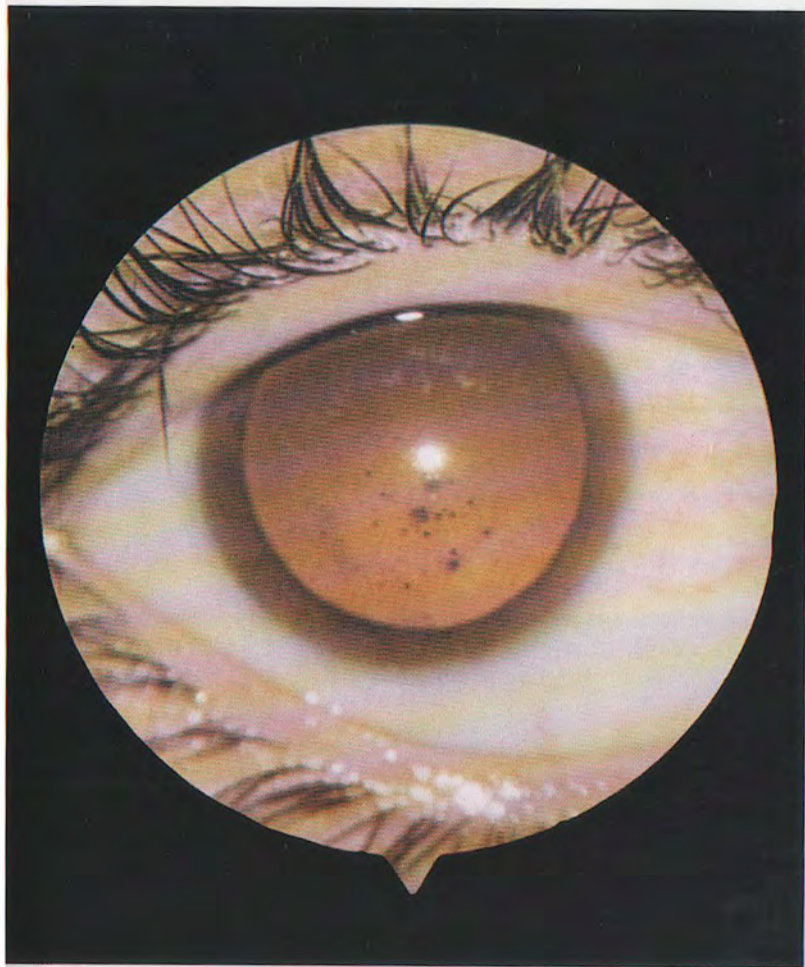31a



الشكلان 31 و 31 أ. يشكو هذا المريض من ألم واحمرار في عينه مع نقص في الرؤية لعدة أيام ؛ وقد يكون ذلك ثنائي الجانب ، إلا أنه يكون أحادي الجانب عادة . وبالفحص نرى أن القدرة البصرية يمكن أن تكون ناقصة قليلاً كأن تكون 16/8 أو 12/6 . ويصعب رؤية باطن العين بسبب التكثُر الموجود في الأقسام الأمامية لباطن العين .

إن أول نقطة ينبغي ملاحظتها هي عدم النظام الحدقة ؛ كما تكون القرنية مكثرة ومتغيمة بصورة عامة . ولا يشمل الاحتقان باطن الأجفان . وينبغي أن يكون التكثُر ناجماً من إصابة مرضية أمام القرنية ، التي يوجد أمامها بنيتان فقط : (1) القرنية الشفافة ، (2) الخلط المائي الذي يفصل بين القرنية والقرنية . لاحظ الانعكاس القرني اللامع الذي يدل على سلامة القرنية ، وهكذا فإن التكثُر موجود بين القرنية والقرنية أي في البيت الأمامي ؛ فإذا ربطنا هذا مع احمرار العين الحاد تأكد لنا بأن هناك نضجة النهائية توجد في البيت الأمامي كما هو الحال في التهاب القرنية والجسم الهدبي الحاد (التهاب القرنية والهدابي). ويمكن معرفة العلامات السريرية بتطبيق مبادئ الالتهاب كما يحدث في جميع أنحاء الجسم . ويبدو هنا وجود انتباج واضح ، حيث تنتبج القرنية في جميع الاتجاهات في العرض والثنخ ، لذا فإن الحدقة تبدو صغيرة وتلتصق بما حولها ، لأن النضجة الالتهابية موجودة فيها وفيما حولها ؛ لذلك تلتصق حواف الحدقة بالجسم البلوري (العدسة) في المواضع المشاهدة في الشكل ، مودية إلى "التصاق خلفي" قد يصبح دائماً (الشكل 31 أ) .

وإذا كانت النضجة شديدة بدرجة كافية ، فقد تظهر مجامع خلوية بشكل نقاط بيضاء دقيقة في مركز الحدقة (انظر الشكل 31) ، وهذه تكون مدرسيا ملتصقة على الوجه الخلفي للقرنية وتسمى التوضعات القرنية . وتفضل إحالة هذا المريض إلى طبيب اختصاصي ، إذ يمكن ألا تكون هذه الحالة على علاقة مع التهاب باطن العين المعزول ، بل تشكّل جزءاً من مرض عام أو مجموعي قد يحتاج إلى المزيد من الاستقصاءات ، كما في أمراض المغراء (الكلاجين) والأمراض المنيعية الذات وبعض الأمراض الزهرية والتهاب الفقرات اللاصق والداء السكري ومتلازمة ريتز ... الخ .



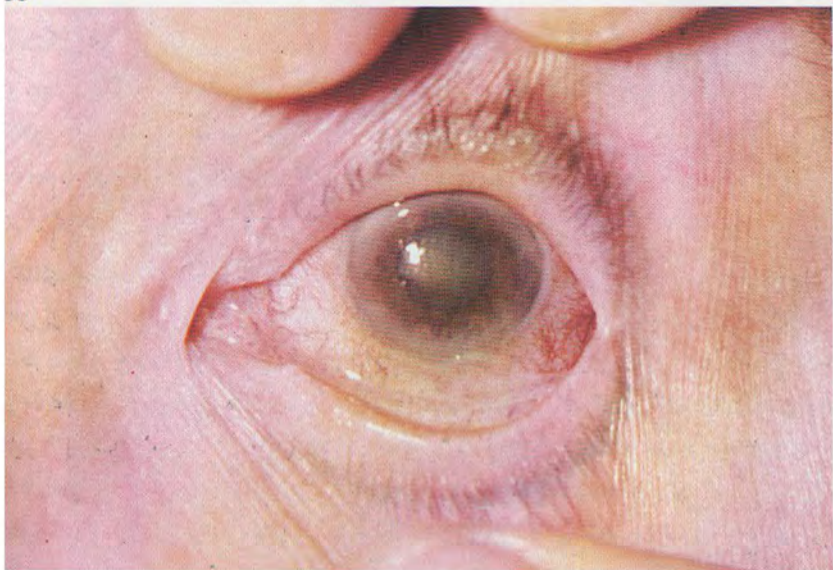32 In early cases, if the pupil can be fully dilated, the aggregates of cells may be seen against the red reflex of the fundus by using an ophthalmoscope, as seen here (or by the slit-lamp used by the eye-surgeon).

In summary, then, **acute iridocyclitis** is an inflammatory but not infective process of the iris and ciliary body characterised by a **red eye, visual loss and a small, sticky pupil**. Treatment is to dilate the pupil with atropine, homatropine or hyoscine and to suppress the inflammation with either systemic or local steroids.

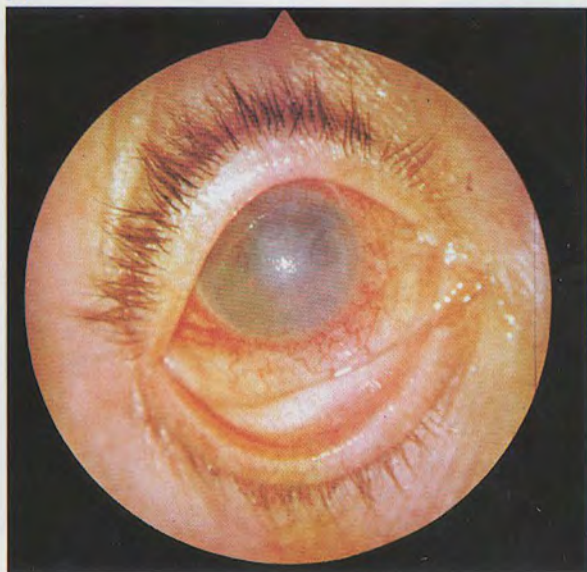الشكل 32. إذا وسّعنا الحدقة جيداً في الحالات الباكرة ، أمكننا رؤية المجامع الخلوية على منعكس قاع العين الوردي ، باستعمال منظار قاع العين ، كما يُشاهد هنا (أو بالمصباح الشقي الذي يستعمله جراحُ العيون) .

وباختصار فإن التهاب القرنية والهدابي الحاد هو حالة التهابية غير حمجية في القرنية والجسم الهدبي ، تتصف باحمرار العين ونقص الرؤية وبصغر الحدقة ولزوجتها . وتوجّه المعالجة إلى توسيع الحدقة بالأتروبين أو الهوماتروبين أو الهيوسين ، وإلى إخماد الالتهاب بالستيرويدات المجموعية أو الموضعية .

33



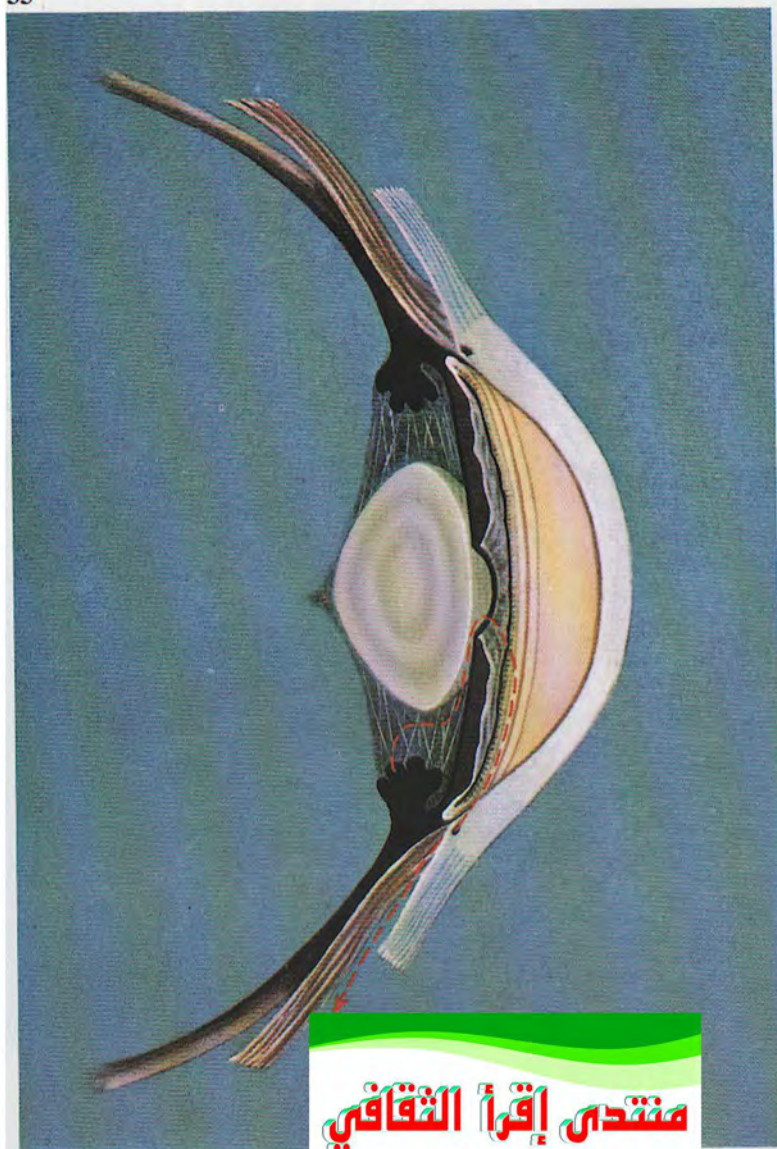
34



الشكل 33 . يشكو هذا المريضُ من نقص فجائي شديد في القدرة البصرية ، قد تسبقه رؤية ألوان قوس قزح مرافقة بألم قد يكون مبرحاً ، وقد يشكو من قيء ووهط . ويمكن أن تكون القدرة البصرية أقل من 6/60 ، ويظهر فحصُ ظاهري العين تكديراً أمام القرنية . ونظراً إلى وجود هذا التكدر ، فإن فحصَ باطن العين بمنظار قاع العين يكون غير ممكن . ويُطبق التعليلُ نفسه كما في حالة التهاب القرنية والهدابي الحاد إذا حجبَ التكدرُ القرنية . ولكن على كل حال ، يُلاحظ في هذه الحالة فقدان الانعكاس القرنوي اللامع ، لذا فإن التكدرَ ينبغي أن يكون ناجماً عن القرنية . وهذا الاضطراب ، وهو وذمة القرنية، له دلالة واسمة على الزرق الحاد أو ارتفاع حاد في ضغط باطن العين (يضغط ارتفاعُ الضغط السوائل إلى داخل القرنية مؤدياً إلى الوذمة)؛ ويُلاحظ أنه نظراً إلى إصابة آلية الرؤية في العين ، لذا فإن الاحتقان يكون حوفاً الطبيعية ، أي يظهر على أشده حذاء الالتقاء القرنوي الصلوبي الملتحمي . وقد يرتفع الضغط كثيراً حتى إنه قد يحدث تنخر في الألياف المقبضة ناجم عن الضغط وتصبح الحدقة متسعة وثابتة .

34 A further case of acute glaucoma showing the severe corneal oedema and the classical limbal congestion. Note also that an attempt has been made at surgical treatment by removal of part of the iris.

الشكل 34 . حالة أخرى من الزرق الحاد تظهر فيه وذمة قرنية شديدة والاحتقان الهدبي المدرسي . وتلاحظ آثار محاولة المعالجة الجراحية باستئصال جزء من القرنية .



منتدی اقرأ الثقافي

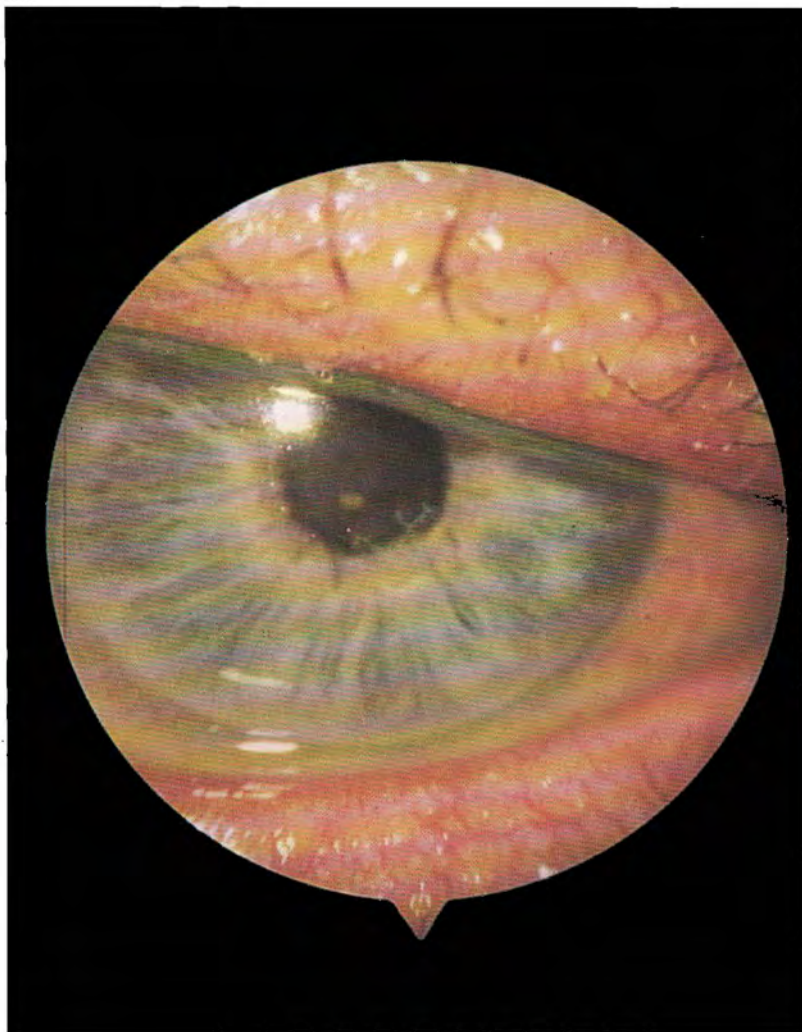
للكتب (کوردی - عربی - فارسی)

www.iqra.ahlamontada.com

الشكل 35 . يظهر في هذا الشكل الترسيمي مسير الخلط المائي من الجسم الهدبي وحول حافة الحدقة وحتى زاوية البيت الأمامي حسب السهم الأحمر ؛ وتكون الزاوية مجاورة لقناة شليم الحلقيّة التي تمتد حول الحوف . وبعد أن يُفرغ الخلط المائي في قناة شليم يمر إلى الضفيرة الدموية تحت الملتحمة . ويكون جريان الخلط المائي دائماً ، وتؤدي إعاقته أو إحصاره حذاء الزاوية إلى ارتفاع ضغط باطن العين .

تختلف العيون في شكلها ، إذ توجد عيون قصيرة ثخينة وعيون طويلة رقيقة . ويظهر الزرق الحاد على الأغلب في العيون القصيرة الثخينة (العيون المديدة البصر) ، حيث تكون الزاوية "مزدحمة" . وبما أن حجم القرنية ثابت ، لذا فهي تكون طويلة ورقيقة (حدقة ضيقة) أو قصيرة وثخينة (حدقة واسعة) ، وإذا كانت قصيرة وثخينة فقد تسد زاوية البيت الأمامي مؤدية إلى ارتفاع ضغط باطن العين . وهذا يؤدي إلى حالة تحتاج للإسعاف ، إذ ينبغي إنقاص ضغط العين بأسرع ما يمكن بإعطاء قطرات تجعل الحدقة أصغر . وينبغي قبول جميع هذه الحالات في المستشفى ، حيث قد يحتاج الأمر للجراحة.

وباختصار ، يكون هناك ألم شديد و نقص شديد في القدرة البصرية مع وذمة في القرنية وحدقة بيضوية متسعة ولامراة بشكل مدرسي . وتوجّه المعالجة إلى إنقاص قطر الحدقة ، وينبغي التنبيه إلى أن معالجة التهاب القرنية والهدابى الحاد معاكسة تماماً لمعالجة الزرق الحاد .



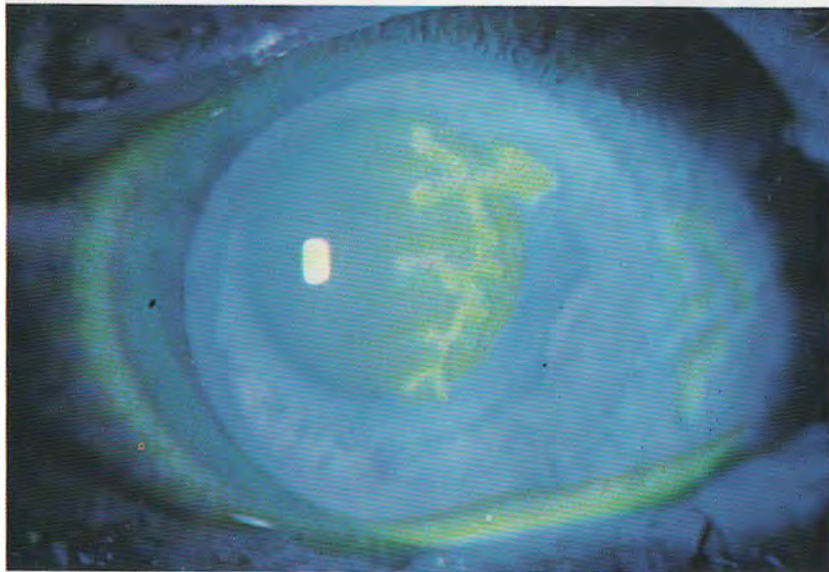
36 There is one other condition that may appear as a painful red eye and that is an acute corneal ulcer. There are two forms of corneal ulcer: a) non-traumatic, and b) traumatic. The latter will be discussed in a later chapter.

Non-traumatic corneal ulcers are diagnosed by the instillation of fluorescein, as described in the methods of examination. The corneal ulcer will then be picked out as a green area of varying dimensions, as seen in the illustration. The patient complains of a sore, red eye, the visual acuity may be unaffected, and the clue that it is a corneal condition is given by the fact that there may be varying amounts of blepharospasm and lacrimation. Should this be noted, fluorescein should be immediately instilled and the ulcer will be seen: in this case the ulcer overlies the pupil.

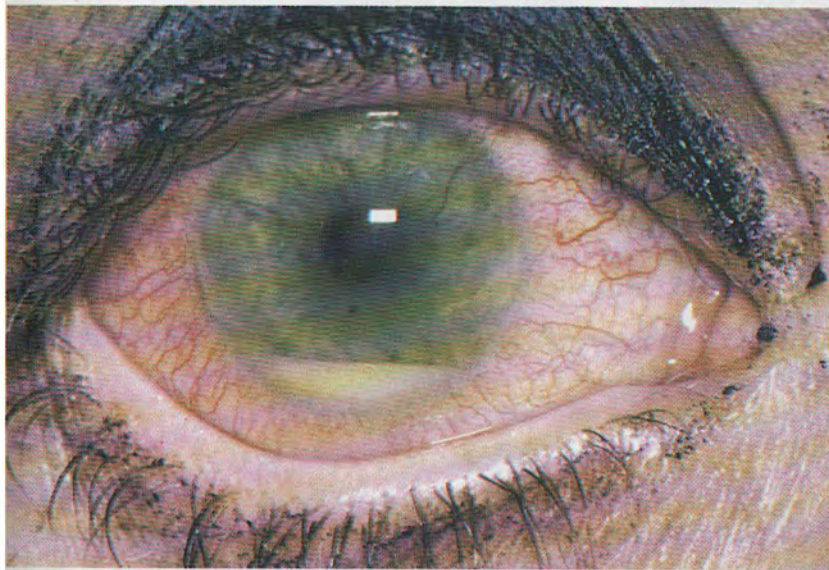الشكل 36 . توجد حالة أخرى قد تظهر بشكل عين حمراء مؤلمة ، وهي القرحة القرنية الحادة . كما يوجد شكلان للقرحات القرنية : (1) الرضحية ، (2) وغير الرضحية ، وسنبحث الأولى في فصل لاحق .

تُشخص القرحات القرنية غير الرضحية بتقطير الفلورسئين كما مر معنا في طرق الفحص ، حيث تُشاهد القرحة القرنية حينذاك كبقعة خضراء مختلفة السعة كما في الشكل . ويشكو المريض من ألم في عينه ومن احمرارها . وأما حدة البصر (القدرة البصرية) فقد لا تتأثر . ويمكن أن تكون الملاحظة الدالة على القرحة القرنية وجود درجة مختلفة من تشنج الأجفان والدُماع ؛ وحين ملاحظتهما ينبغي تطبيق الفلورسئين فتشاهد القرحة الموجودة ، في هذه الحالة ، أمام الحدقة .

37



38



الشكل 37 . يمكن جعل الفلورسئين أكثر وضوحاً بتطبيق ضوء الكوبالت الأزرق بالمصباح الشقي كما يشاهد في الشكل ، موضحاً قرحة قرنوية غير رضحية ناجمة عن فيروس الحلأ البسيط وتسمى القرحة الحلثية أو القرحة المتفصنة **Dendritic Ulcer** كما في الشكل السابق (36). وتكون معالجة جميع القرحات القرنوية بتغطية العين بضماد أو رباط ، ولكن يُفضل إحالة هذه القرحات القرنوية اللارضية الشائعة إلى طبيب اختصاصي ، لأنها قد تتسع مؤدية إلى ندبات قرنوية مع نقص في الرؤية . وفي جميع الأحوال ، ينبغي عدم تطبيق الستيرويدات موضعياً ، لأن هذا يسهل انتشار فيروس الحلأ البسيط كما يمنع الالتئام (انظر الحالة التالية ، الشكل 38) .

الشكل 38 . قد تذكر هذه المريضة أنها راجعت منذ عدة أسابيع للمعالجة لإصابتهما بالحمى واحمرار في العين ، وقد وُصِفَ لها قطرة ، وأنها شعرت بأن حالة عينيها قد تحسّنت ، ولكنها شعرت بتأخر حالتها فجأة . وبالفحص تظهر هذه الصورة النموذجية : احتقان العين ووجود مستوى أبيض هو قريح البيت الأمامي ، الذي يُسمى **تقيح البيت الأمامي Hypopyon** . ورغم أن ذلك يمكن أن يحدث وحده في بعض الحالات ، إلا أنه ينبغي ألا يغيب عن البال بأن المريض يمكن أن يكون قد استعمل قطرة تحتوي على الكورتيزون الذي يساعد على نمو الجراثيم . وإن من الخطر وصف الستيرويدات موضعياً مع أو من دون صاد ، إلا إذا أُجريَ فحص دقيق بالمصباح الشقي . وتعدّ القرحات المترافقة بتقيح البيت الأمامي خطرة جداً ، إذ لم يبقَ على الخمج إلا المرور إلى الجسم الزجاجي الهلامي لإحداث التهاب العين الشامل . ويشاهد تقيح البيت الأمامي أحياناً في الأمراض المفترية المجموعية . وينبغي إحالة جميع هذه الإصابات المترافقة بتقيح البيت الأمامي إلى طبيب اختصاصي فوراً .

الجزء الثالث

نقص الرؤية في عين بيضاء

توجد أسباب عديدة لنقص الرؤية في عين بيضاء تبدو سوية . وبما أن كرة العين تبدو سوية تقريباً من الظاهر ، لذا يجب علينا أن نفحص جميع النسيج خلف القرنية . ويمكن تقسيم تغيرات الرؤية إلى : 1. النقص التدريجي ، 2. والنقص الفجائي . وينبغي تصنيف كل قسم منهما على أساس تشريحي متجهين من البلورة إلى الشبكية فالمشيمية فالقرص البصري والعصب البصري ثم إلى التصالبة البصرية . وفي جميع هذه الحالات ، يُحضر المريض إلى الطبيب ويذكر له بأن الرؤية لديه لم تعد جيدة كما كانت ، وأن هذا الأمر قد حدث فجأة أو بشكل متدرج .

النقص التدريجي في الرؤية

الساد

60

تغيرات الشبكية :

أمراض عامة أو مجموعية

66

فرط الضغط الشرياني

70 ، 68

الداء السكري

الالتهاب

72

داء المقوَّسات

72

الإفراحي

74

وذمة الخلية

العصب البصري

76

الزرق المزمن

78

الضمور

نقص الرؤية الفجائي

مشاكل الشبكية

الوعائية

80

الانسداد الشرياني

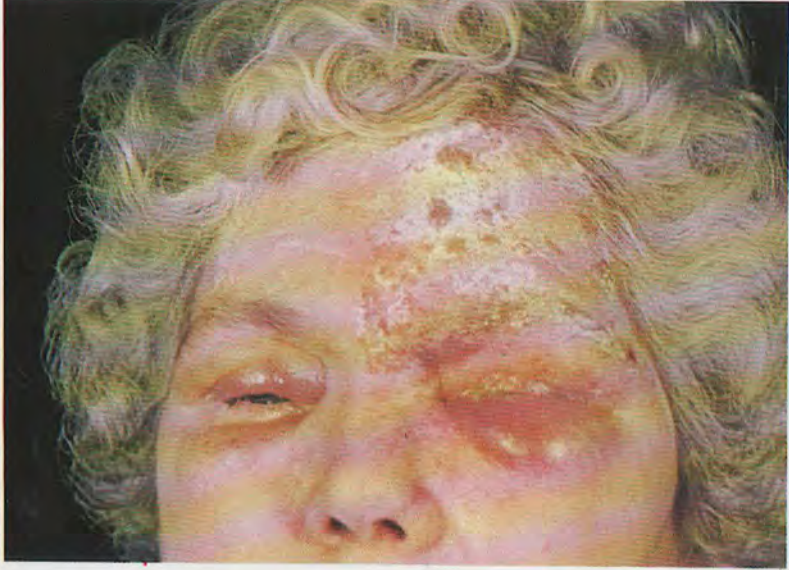80

الانسداد الوريدي

82

الانفصال

وتُشخص هذه الحالات بشكل رئيس بـ (1) تحديد القدرة البصرية (الشكلان 1 و 2) ،
(2) وفحص باطن العين (الشكلان 10 و 16) .



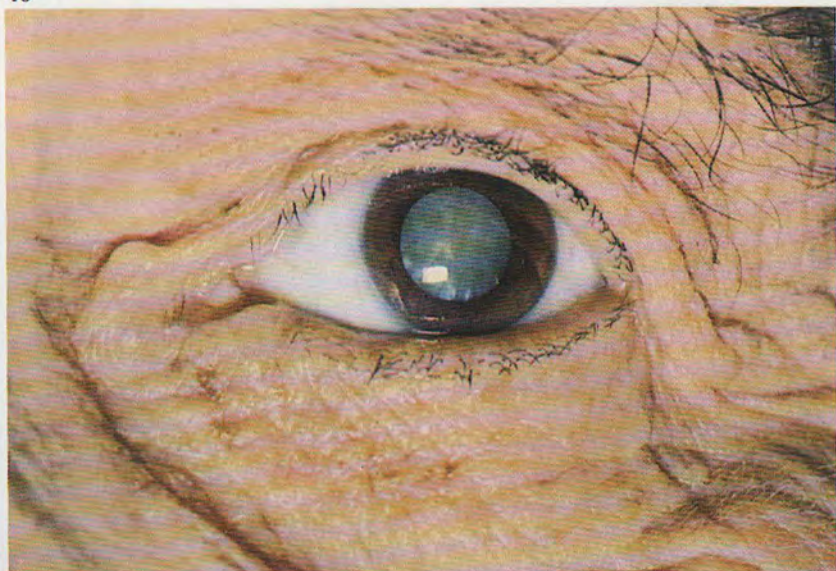
39 Occasionally, a patient may complain of rather odd atypical symptoms with a sore, red eye. A valuable clue may be ascertained by examining the face of the patient, as in this case. This is a case of **herpes zoster ophthalmicus** and such a condition should always be referred for expert treatment, for apart from corneal ulceration, iridocyclitis, glaucoma, optic atrophy and retinal changes, the condition may result in chronic pain that may last for years.

Although the diagnosis is obvious in this patient, sometimes only a few vesicles may be present on the brow and nose. In all cases of red eyes it is well worth while to view the patient as a complete person initially, before becoming too involved with the local condition.

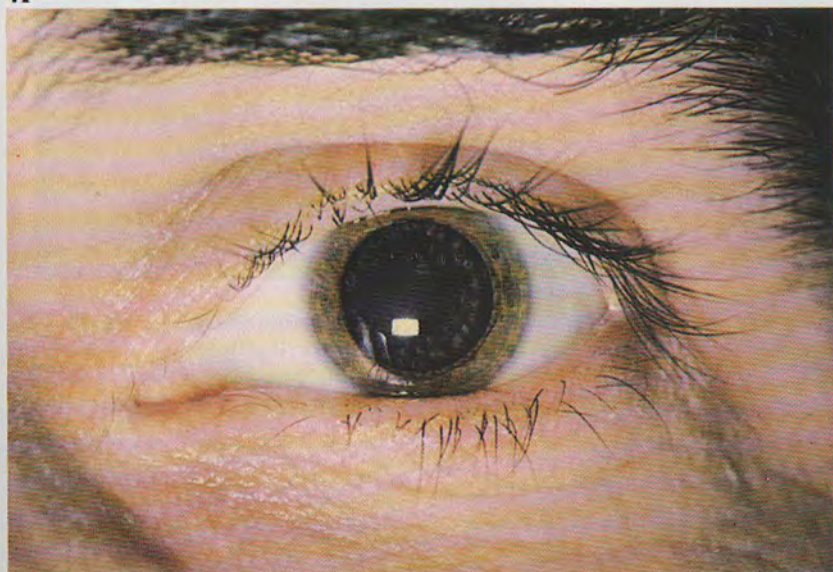الشكل 39. قد يشكو المريض من أعراض مزعجة لانموزجية مع ألم في العين واحمرار فيها . وقد نحصل على دليل قِيَم بفحص وجه المريض كما في هذه الحالة . وهذه الحالة هي داء المنطقة العيني ، وينبغي إحالتها إلى طبيب اختصاصي ، إذ إنه عدا التقرُّح القرنوي فإن التهاب القرنية والهدابى والزرق وضمور العصب البصري وتغيُّرات الشبكية قد تؤدي إلى آلام مزمنة تستمر عدة سنوات .

ورغم أن التشخيص يكون واضحاً في هذا المرض ، فإنه قد تُشاهد عدة حويصلات فقط على الحاجب والأنف . و يجدر ، في جميع حالات العين الحمراء ، رؤية المريض في البدء وفحصه بشكل عام قبل البدء بالفحص الموضعي والانشغال به .

40



41

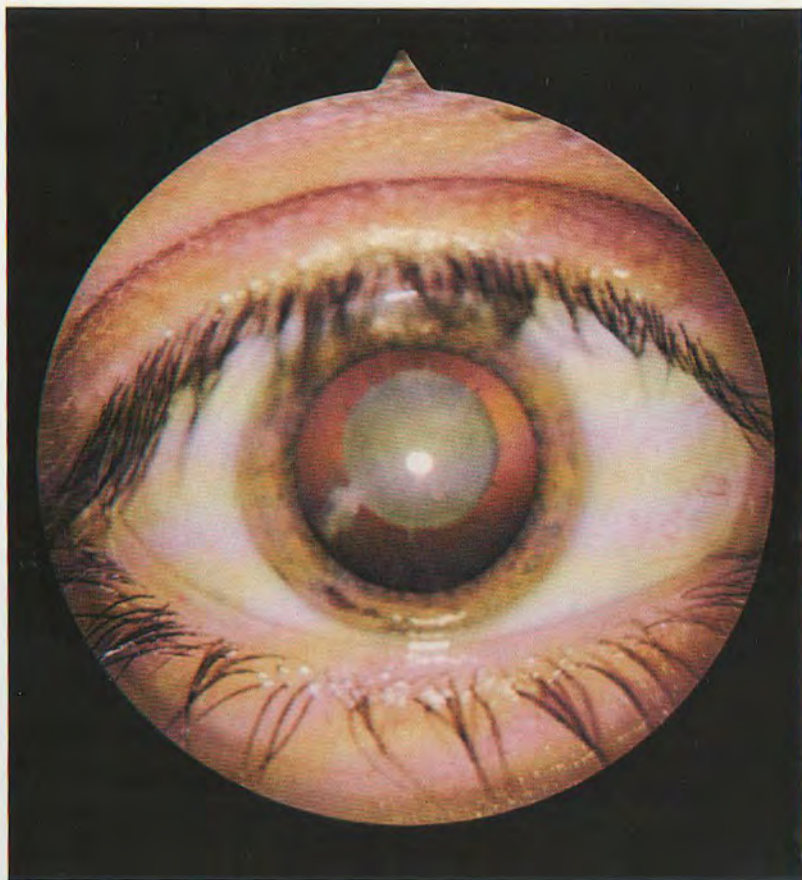

40 This shows a complete opacity of the lens known as a **mature or ripe cataract**. The vision will be less than 6/60. On examination of the outside of the eye, the opacity appears white. However, with the ophthalmoscope no light enters the eye to be reflected back from the retina and choroid, so there is no red reflex — it appears completely black. This is true of all lens opacities: when looking at them they appear white, and when attempting to look through them they appear black or grey. Normally, cataracts are not allowed to remain unoperated on if they become too mature or too ripe as they may predispose to intra-ocular inflammation, glaucoma or sometimes dislocation (see 82).

الشكل 40 . يظهر هذا الشكل تكثفاً تاماً في البلورة يدعى الساد الناضج أو المكتمل ، وتكون القدرة البصرية أقل من 6/60 . وبفحص ظاهر العين تبدو الكثافة بلون أبيض ؛ أما بمنظار قاع العين فإن لون الكثافة يبدو أسود تماماً ، لأن الضوء لا يتمكن من دخول العين ثم الانعكاس على الشبكية و المشيمية ، لذا لا يُشاهد الانعكاس الأحمر . وهذا ينطبق على جميع كثافات البلورة ، فحين النظر إليها تبدو بيضاء وحين محاولة النظر من خلالها تبدو سوداء أو رمادية . ولا يُسمح للساد عادة بالبقاء من دون جراحة إذا أصبح شديد النضج ، لأنه قد يؤهب لالتهاب باطن العين أو الزرق أو انخلاع البلورة أحياناً .

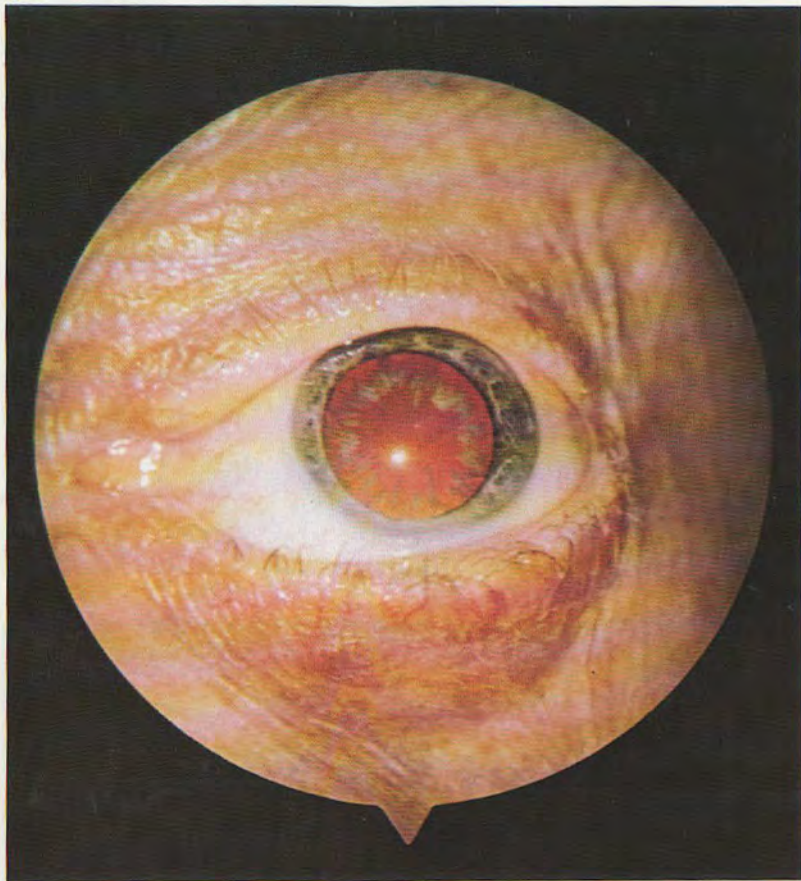41 This illustration shows a row of minute white flecks concentric with the pupil when they are looked at with the hand light.

الشكل 41 . يظهر هذا الشكل صفّاً من البقع البيضاء الدقيقة محيطة بالحدقة حين النظر إليها بالاستعانة بالمصباح اليدوي .

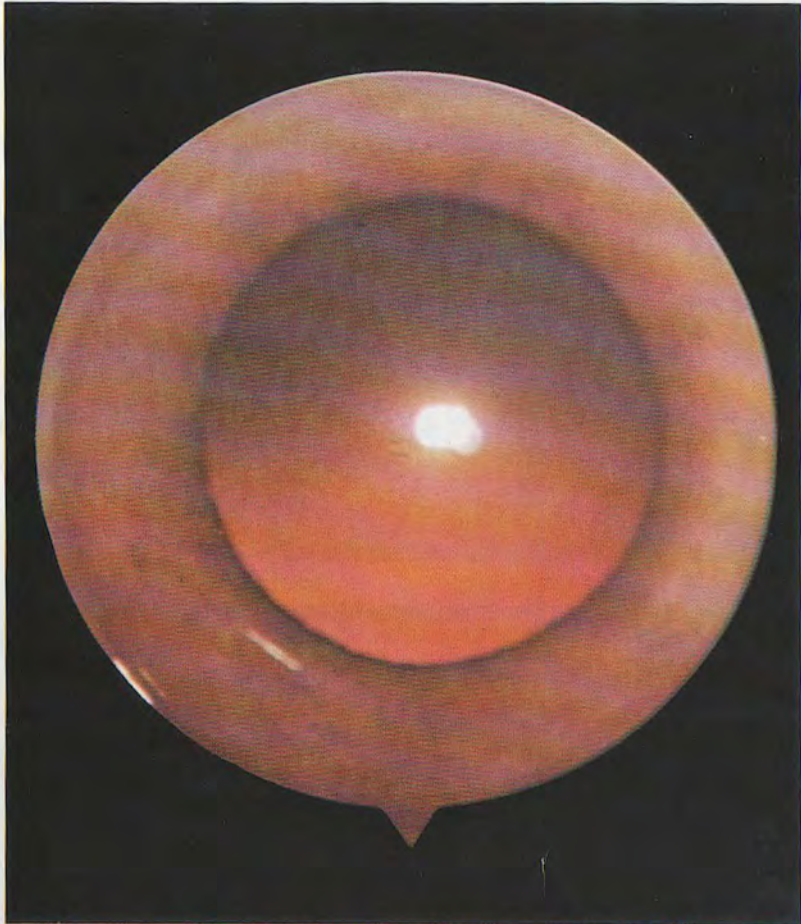


43 Note a central lens opacity surrounded by clear lens through which the normal red reflex is seen. Clearly, interference to metabolism was occurring when the innermost earliest fibres were being laid down, so this is a type of **congenital cataract**.

الشكل 43 . يظهر كثافة بلورية مركزية محاطة ببلورة شفافة ، يُرى من خلالها الانعكاس الأحمر السوي . ومن الواضح أن تأثر استقلاب البلورة قد حدث في أثناء تشكيل الألياف العميقة باكراً ، ولذا فإن هذا هو الساد الولادي .

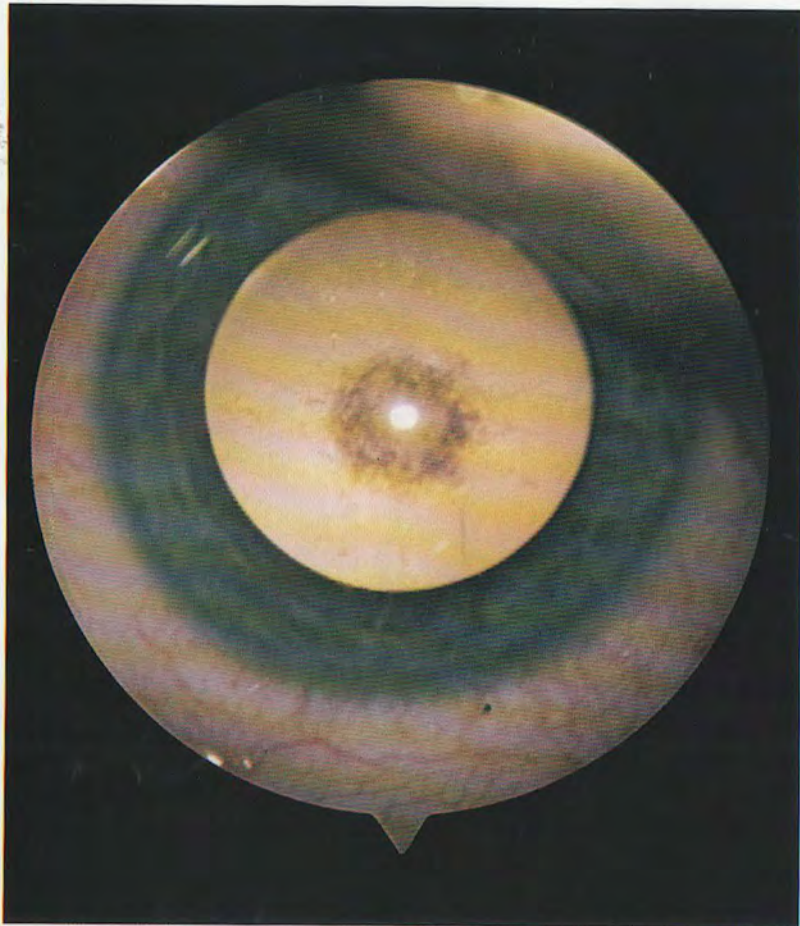


الشكل 42 . يُظهر هذا الشكل صفاً من الكثافات المائلة لما في الشكل 41 ، التي يمكن رؤيتها على الانعكاس الأحمر حين استعمال منظار قعر العين . ويمكن تصنيف الساد كما يلي : (1) الولادي ، (2) والشيخوخي ، (3) والمكتسب . والمجموعة الثالثة الأخيرة (المكتسب) واسعة جداً ، إذ إن الكثافات البلورية يمكن اعتبارها ناجمة عن تأثر استقلاب البلورة بشكل ما ، كما في الإشعاع والأدوية والرضوض ... الخ . وتظهر كثافة البلورة عندما يتأثر الاستقلاب فقط ، ولذا فإن تحديد مكان كثافة البلورة وشكلها قد يؤدي إلى معرفة سبب الساد .



45 A few globules can be seen adjacent to the highlight of the examiner's light, caused by long-continued use of systemic steroids. This is an early steroid cataract.

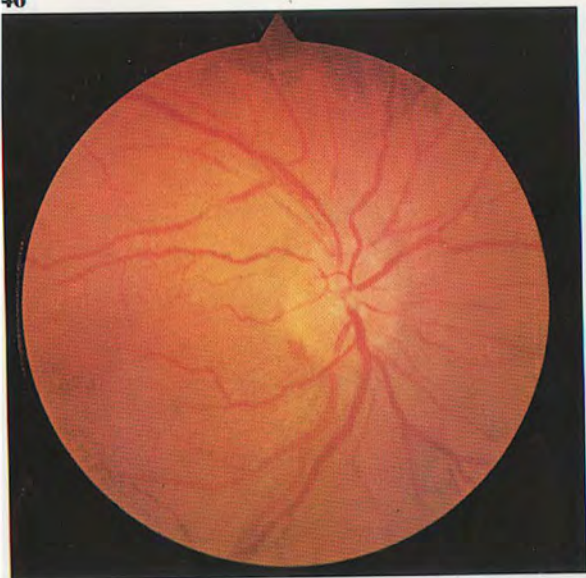
الشكل 45 . تُشاهد فيه بضع كريات بجوار ضوء الفاحص ناجمة عن الاستعمال المديد للستيرويدات الجهازية ، وهذا ساد ستيرويدي باكر .



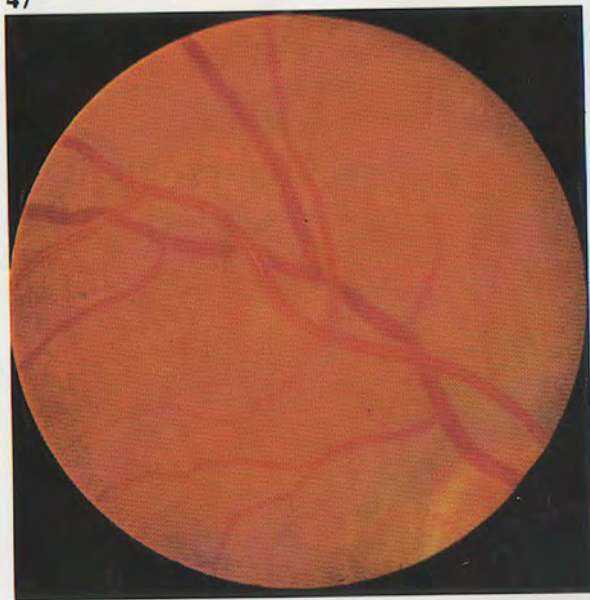
44 A characteristic disc-shaped loss of red reflex situated in the posterior part of the lens characteristic of **radiation cataract**.

الشكل 44 . يظهر فيه نقصٌ في الانعكاس الأحمر بشكل قرصي نموذجي ، يقع في الجزء الخلفي للبلورة ؛ وهو نموذجي في الساد الناجم عن الأشعة .

46



47



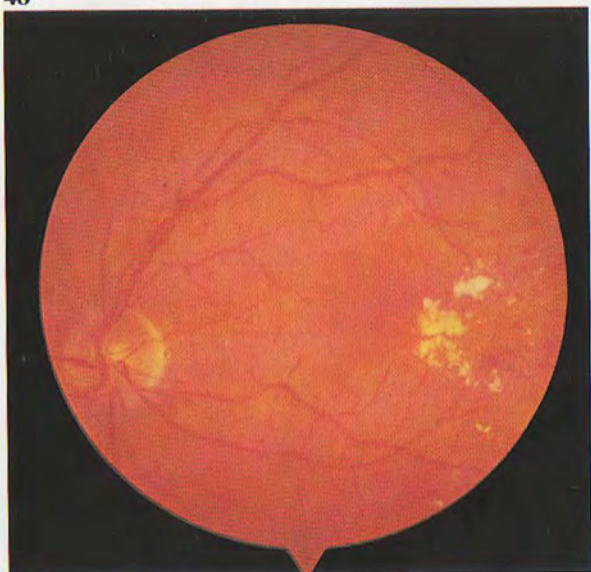46 Hypertensive retinopathy. Many patients with hypertension initially complain of visual changes, disregarding their other symptoms. There may be slight changes in visual acuity, the outside of the eyes may appear normal, but on the inside this fundus picture can be seen. Note the calibre and the crossing of the arteries over the veins. Haemorrhages may be seen, but the main changes are arterial (see 47 & 54).

الشكل 46 . اعتلال الشبكية بفرط الضغط الشرياني . يشكو الكثير من المرضى المصابين بفرط الضغط الشرياني من تغيّرات في الرؤية ، بصرف النظر عن الأعراض الأخرى . وقد توجد تغيّرات خفيفة في حدة البصر . وقد يبدو ظاهر العين سوية ولكن تظهر هذه الصورة في باطن العين . ويُلاحظ اتساع قطر الشرايين وتقاطعها مع الأوردة . وقد تُشاهد بعض النزوف ، ولكن التغيّرات الرئيسة تكون في الشرايين (انظر الشكلين 47 و 54) .

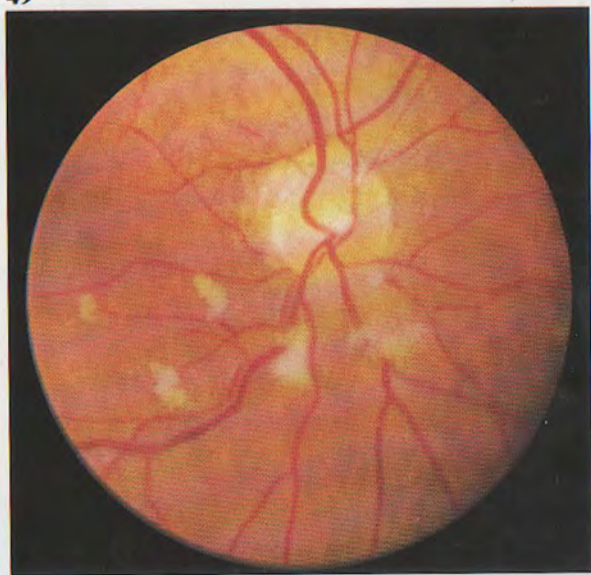
47 A florid hypertensive retinopathy. Note the arterial changes, i.e. the increased 'silver wire' reflections from the arteries with marked arteriovenous nipping.

الشكل 47 . اعتلال شبكية فعال في فرط الضغط الشرياني . وتُلاحظ التغيّرات الشريانية ، أي ازدياد الانعكاس على الشرايين (السلك الفضي) مع احتناق واضح شرياني وريدي .

48



49



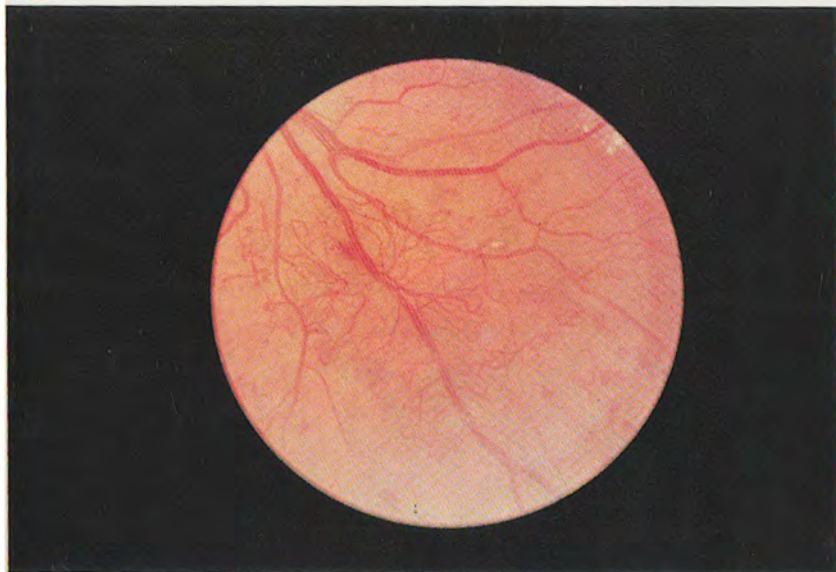
48 A case of **diabetic retinopathy**. Note the vascular changes predominantly at the posterior pole of the eye, with micro-aneurysms and 'dot and blot' haemorrhages, together with hard exudates arranged side by side. There are minimal arteriovenous changes.

الشكل 48 . حالة اعتلال شبكية سكري . لاحظ التغيرات الوعائية ، لاسيما في القطب الخلفي للعين مع نزوف نقطية وبقعية ونتحات قاسية إلى جانب بعضها البعض . وهناك تغيرات شريانية وريدية طفيفة .

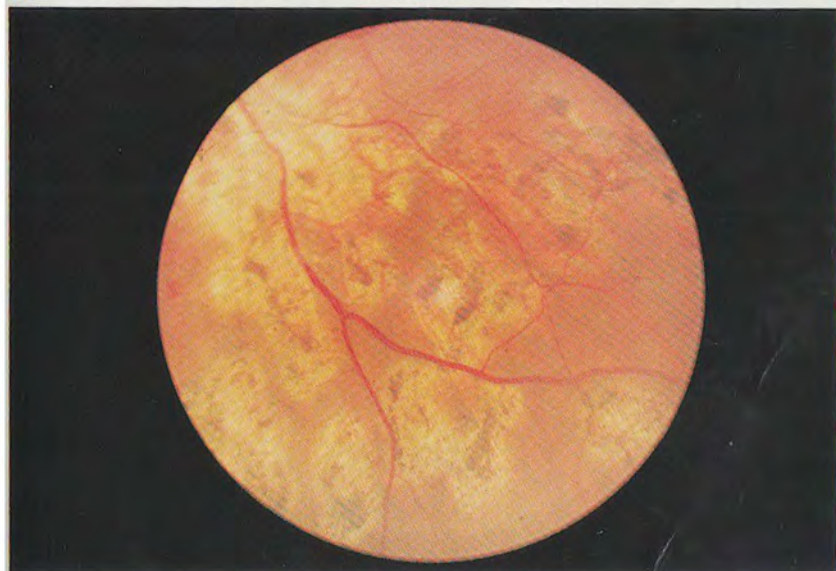
49 Many diseases, particularly of the auto-immune or collagen systems, can show a retinopathy. This is the retinopathy of lupus erythematosus. Notice the many soft white exudates.

الشكل 49 . يمكن أن يحدث الكثير من الأمراض ، لاسيما المناعة الذاتية والمفترائية ، اعتلالاً في الشبكية ، وهنا يرى اعتلال الشبكية في الذأب الحمامي المجموعي . وتلاحظ النتحات البيضاء الطرية المتعددة .

50



51



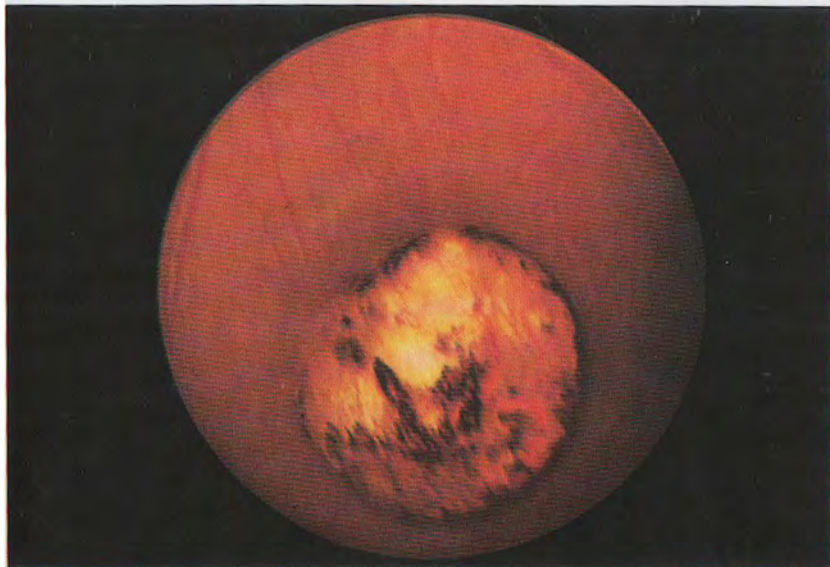
50 This illustration shows new vessel formation towards the periphery of the globe typical of a form of diabetic retinopathy that can be slowed down by light-coagulation, as in **51** (same case).

الشكل 50 . يبدى هذا الشكل أوعيةً حديثة التشكُّل ، وهي متجهةٌ نحو محيط كرة العين بشكل نمطي لاعتلال الشبكية السكري ، الذي يمكن إبطاؤه بالتخثير الضوئي ، كما في الشكل **51** (الحالة نفسها) .

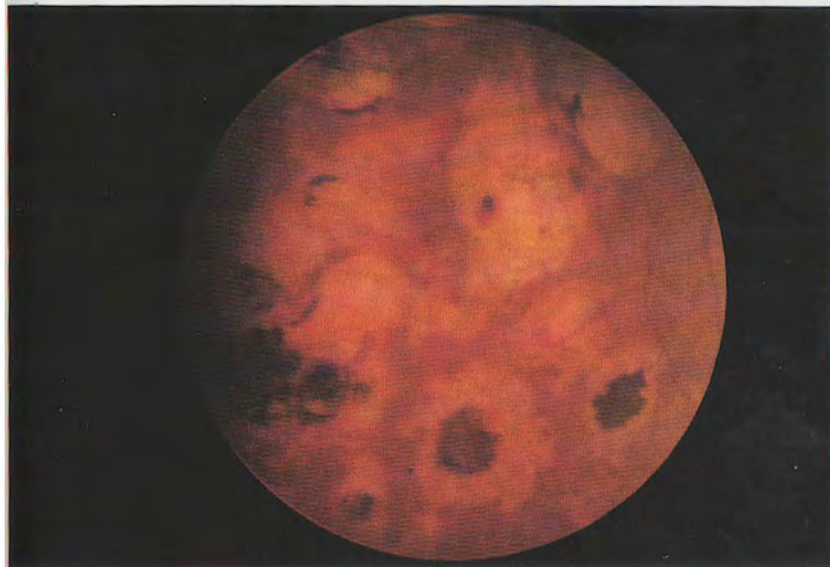
51 The rounded yellowish speckled areas are the separate burns after light coagulation, which improve oxygenation of the inner surfaces of the retina, thus slowing down the neovascularisation.

الشكل 51 . تمثل المناطق الصفراء المرقطة المدوّرة هنا حروقاً منفصلة بعد التخثير الضوئي ، الذي يحسّن أكسجة السطوح الداخلية للشبكية ، وبذلك يبطئ التوعّي الجديد (استحداث الأوعية) .

52



53



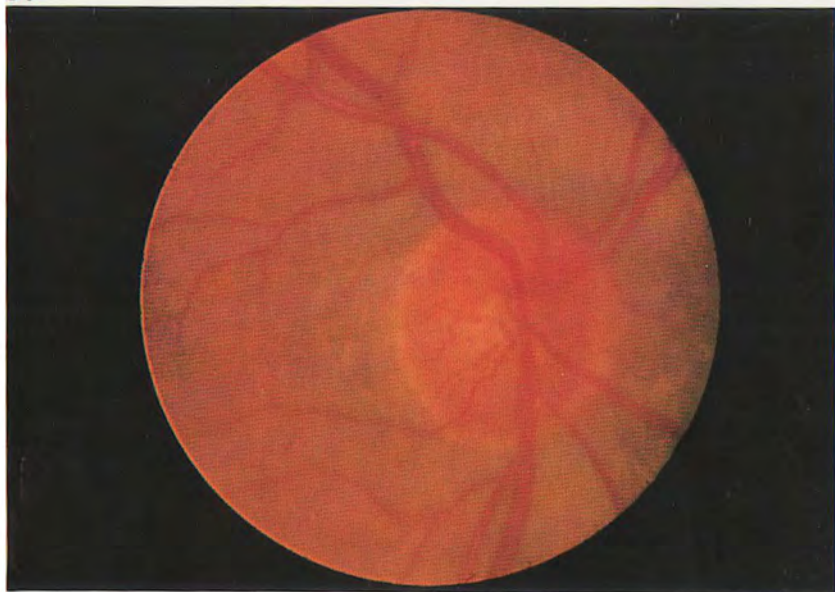
52 Toxoplasmosis choroidoretinitis. These cases commonly present later, with an active focus towards one edge of the lesion. Note the white scarring and the black proliferation of pigment: an area of active inflammation on this will present as an ill-defined, whitish opacity, the area being white because it is thicker, and thus less of the normal red reflex will be showing through. This is the most common cause of an acute focal choroidoretinitis.

الشكل 52 . التهاب الشبكية والمشيمية في داء المقوَّسات . تظهر هذه الحالات عادة متأخراً ، مع بؤرة نشيطة وفَعَّالة قُرب حافة الإصابة . ويُلاحظ التندُّب الأبيض وتشعبات الأصبغة السوداء : تظهر بقعة التهابية حادة بشكل كثافة بيضاء غير واضحة الحدود ، وتكون البقعة بيضاء لأنها أثنى ، ولذا فإن نسبة أقل من الانعكاس الأحمر تظهر خلالها . وهذا هو السببُ الشائع لالتهاب الشبكية والمشيمية البؤري الحاد .

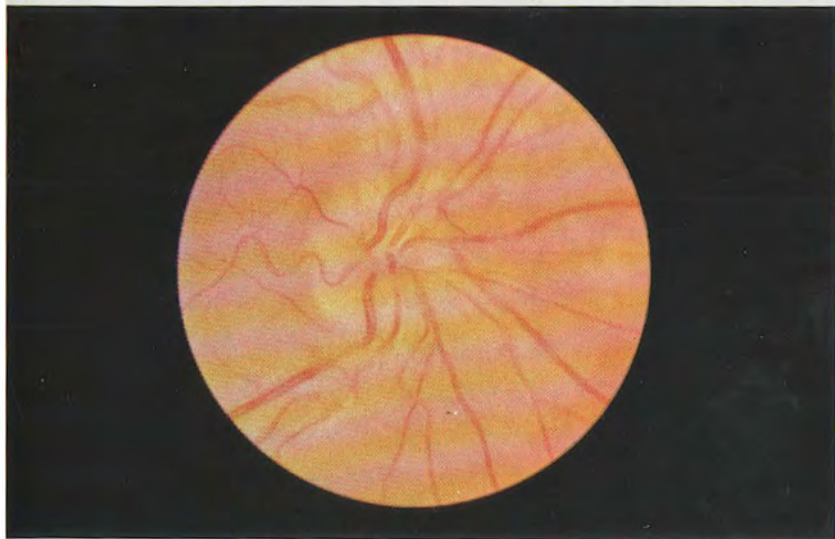
53 Patches of disseminated choroidoretinitis, i.e. confluent rounded patches of scarring and proliferation of the pigment epithelium. Such a picture should immediately suggest syphilis.

الشكل 53 . بقع مبعثرة من التهاب الشبكية والمشيمية ، وهي بقع مستديرة مجتمعة في ندبات وتشعُّبات من الظهارة الصبغية . وينبغي أن توحى هذه الصورة فوراً بالإفريقي .

54



55



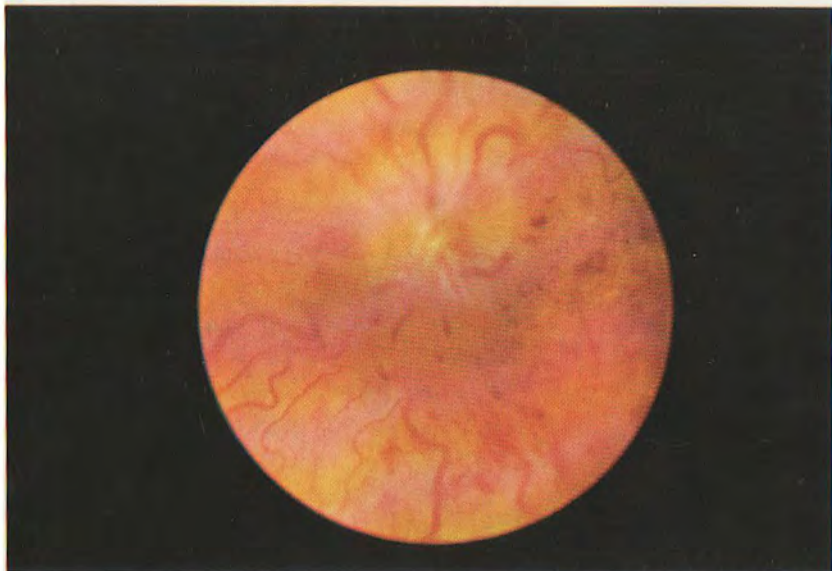
54 Superimposed on a hypertensive retinopathy may be disc changes. Note the congested disc with the fine capillaries, particularly on the nasal side, with early swelling. This is early **papilloedema**.

الشكل 54 . تظهر في هذا الشكل تغيُّرات في القرص البصري مضافة إلى اعتلال الشبكية بفرط ضغط الدم . ويُلاحظ احتقانُ القرص البصري مع وجود أوعية شعرية دقيقة ، لاسيَّما في الجهة الأنفية ، مع انتباج باكر ؛ وهذه هي وذمة الحليمة الباكِرة .

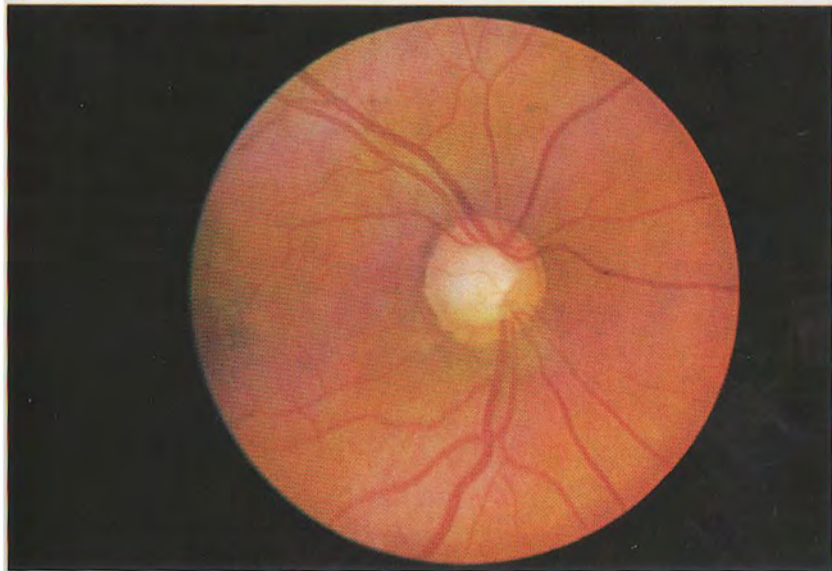
55 A further stage of papilloedema. Note the gross swelling of the disc and the way the vessels tumble over the edge. Apart from this, note that there is relatively little vascular change with no retinopathy. This is the sort of swelling seen in benign intracranial hypertension.

الشكل 55 . هذه مرحلة أكثر تقدُّماً من وذمة الحليمة . ويُلاحظ الانتباجُ الكبير في الحليمة وكيفية تجاوز الأوعية لحواف الحليمة . كما يُلاحظ ، فضلاً عن ذلك ، التغيُّرات الوعائية الخفيفة مع عدم وجود اعتلال في الشبكية . ويُشاهد هذا الشكل من الانتباج في فرط الضغط الحميد داخل القحف

56



57

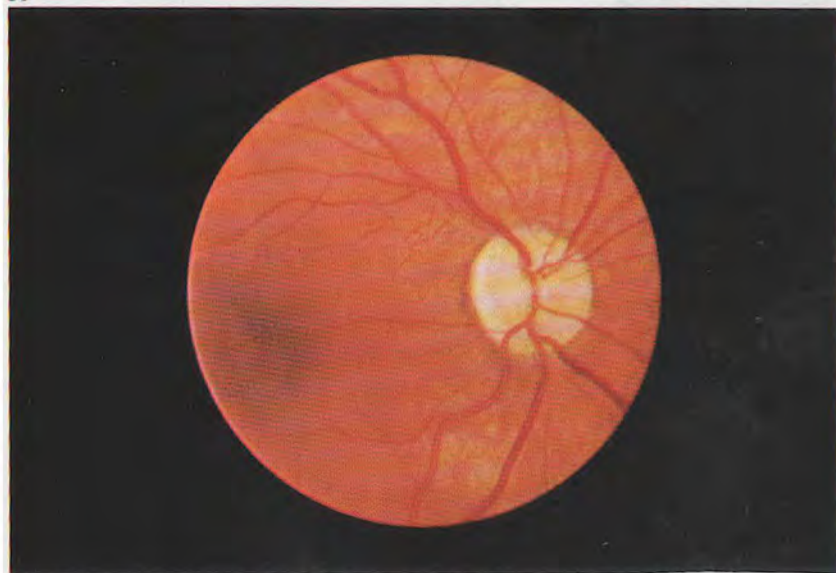
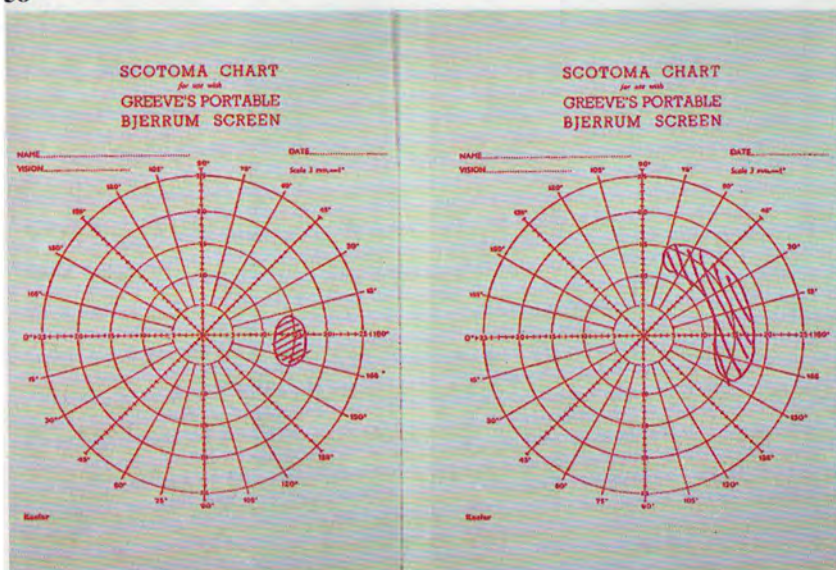


56 A severe form of papilloedema. Note the obliterated disc margins, the gross swelling and the way the vessels tumble over the edge of the disc, the whole being surrounded by a ring of scattered haemorrhages. This gross form of papilloedema may be seen in renal hypertension or in tumours of the optic nerve or of the brain.

الشكل 56 . حالة شديدة من وذمة الحليمة ، لاحظ حواف القرص المتغيمة والانتباج الكبير وطريقة انقلاب الأوعية على حواف القرص ، وكلها محاطة بحلقة من النزوف المبعثرة . وقد يُشاهد هذا الشكل الواضح لوذمة الحليمة في فرط الضغط الشرياني أو في أورام العصب البصري أو في أورام الدماغ .

57 Early suspicious glaucomatous cup. Note that the cup is enlarged and the vessels dip over the edge. Such a disc, even in the absence of symptoms, should be referred for the assessment of **chronic glaucoma**. The visual acuity may be normal. This form of glaucoma (as opposed to acute glaucoma --- the red eye) is insidious, there being no pain or redness, only a reduction of visual function extending over many months. The appearance of the optic disc gives the clue.

الشكل 57 . يمثل هذا الشكل المشهد الباكر لقرص مشتببه بإصابته بالزرق . لاحظ اتساع القرص وانحدار الأوعية على حافة القرص . ومثل هذا القرص ، حتى في حال غياب الأعراض ، ينبغي أن يُوجّه الأنظار إلى الزرق المزمن . ويمكن أن تكون حدة البصر سوية . وهذا الشكل من الزرق (على عكس الزرق الحاد - العين الحمراء) خفي السير ، ولا يُشاهد فيه ألم أو احمرار ، ويُلاحظ تراجع الوظيفة البصرية فقط ممتدا على عدة أشهر . ويوجّه مظهر القرص البصري نحو الدليل على الإصابة .



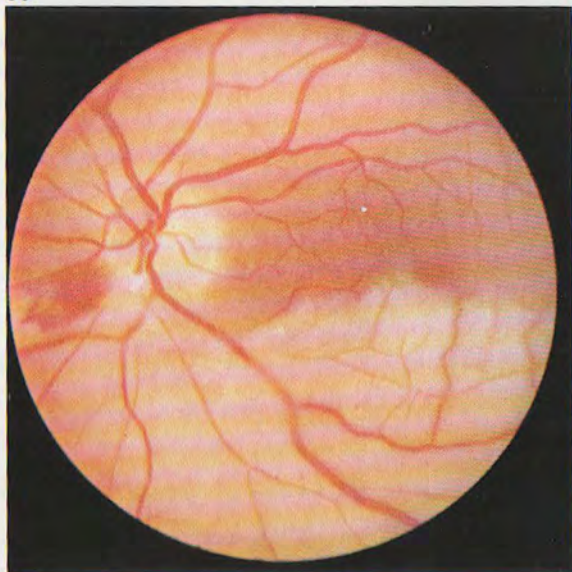
58 Early glaucomatous field. Note that on the left is the right normal central field with the blind spot. On the right is seen the classical **arcuate scotoma** as the blind spot extends up and over the point of fixation. This is caused by pressure on the optic nerve, which presses on the normal physiological cup, enlarges it and pushes it out of the eye. Such pressure can lead to almost complete blindness if it continues for years.

الشكل 58 . الساحة البصرية في الزرق الباكر ، ويُلاحظ في الأيسر الساحة البصرية المركزية اليمنى السوية وفيها البقعة العمياء . وأما في الأيمن فنشاهد العتامة المقوّسة المدرسية، لأن البقعة العمياء تمتد إلى الأعلى فوق نقطة التثبيت . وهذا ينجم عن الضغط الواقع على العصب البصري ، الذي يمتد إلى القديح الفيزيولوجي السوي ، ويوسّعه ويدفعه خارج العين. وقد يؤدي هذا الضغط إلى عمى تام تقريباً إذا استمر عدة سنوات .

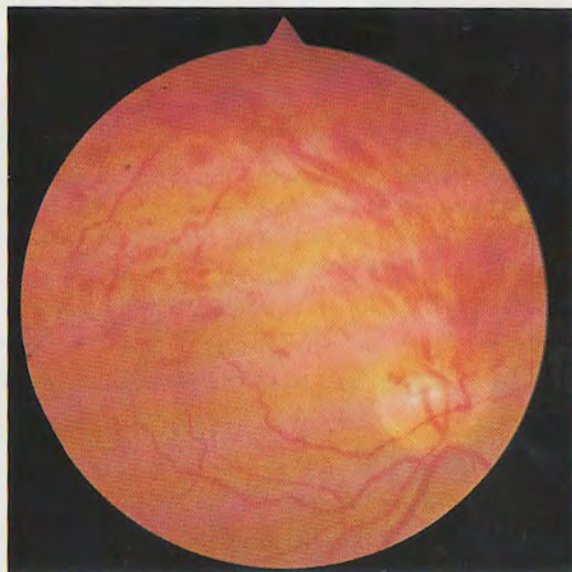59 Optic atrophy. When a patient who is complaining of visual changes has normal physical signs at the front of the eye, but pale discs like this are noted, the fields should be examined by confrontation. Pituitary tumours, orbital tumours, the end result of disseminated sclerosis and spirochaetal disease, may all present with similar optic atrophy.

الشكل 59 . ضمور العصب البصري . إذا شكّا مريض من تغيّرات بصرية ، ووجدنا أن العلامات السريرية لديه سوية في مقدمة العين ، وأن القرصين البصريين شاحبان كما في الشكل ، كان علينا أن نفحص الساحة البصرية بالمواجهة . وقد يظهر ضمور مماثل في حلجمة العصب البصري في أورام النخامى وأورام الحجاج وفي مرحلة متأخرة من التصلّب المتشر وداء المتلويات (الإفنجي) .

60



61

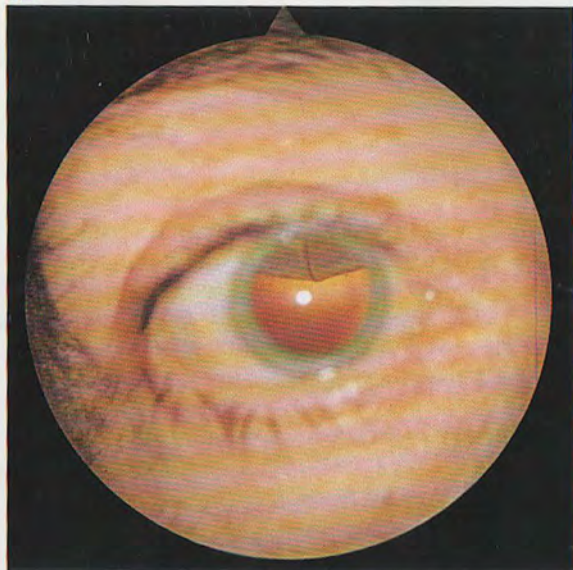


الشكل 60 . حصر الشريان الشبكي المركزي (الفرع السفلي) . يشكو هذا المريض من نقص الرؤية المفاجئ . وبعد فحص ظاهر العين ، وهو سوي هنا ، نرى في باطنها هذا الشكل ؛ حيث يُلاحظ زوال المنعكس الأحمر في الأسفل الذي أصبح لونه أبيض ، والسبب في ذلك أن الشبكية تكون قد تنخست وأدت إلى إنقاص رؤية المشيمية من خلالها . وأما العلامة السريرية الهامة الأخرى فهي الانخماص الشرياني في هذا الجزء من الشبكية . وأما الباحة البيضاء هذه فهي بقعة من النخر (الإقفاري) بنقص التروية بسبب انسداد الشريان المغذي لها . وينسد أحيانا شريان الشبكية المركزي ، ولهذا يبدو قاع العين بكامله حليبي المظهر ، ويكون فقد الرؤية التالي لذلك فاجعاً ودائماً . وأسباب ذلك كثيرة ، ولكن السبب الذي ينبغي أخذه بعين الاعتبار أولاً هو التهاب الشريان الصدغي أو التهاب الشريان بالخلايا العملاقة ، لاسيما في المسنين . وإذا لم تُشخص الحالة ، يمكن أن تُصاب العين الأخرى أيضاً ويُصاب المريض بعمى دائم . وأما الأسباب الأخرى فتشتمل على فرط ضغط الدم والتصلب الشرياني والصدّات وأمراض المغراء .

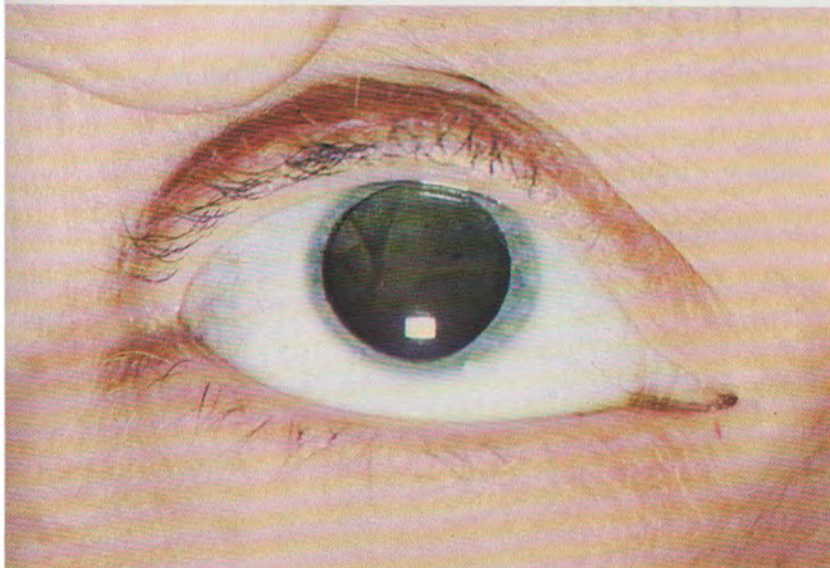
61 Retinal vein thrombosis. The patient complains of a loss of vision, but not as dramatic or severe as in the previous case. The artery is still pumping blood into the eye and the obstruction may be partway along the vein (in this case the upper half), or sometimes at the disc. In either case the retina distal to the block is broken up by a sheet of haemorrhages extending from the point of obstruction.

الشكل 61 . خثار الوريد الشبكي . يشكو المريض من فقد الرؤية ، ولكنه لا يكون مثيراً أو شديداً مثلما هو الأمر في الحالة السابقة . ويبقى الشريان قادراً على ضخ الدم إلى العين ؛ ويمكن أن يكون الانسداد على طول الوريد (النصف العلوي في هذه الحالة) ، أو حذاء القرص البصري أحياناً . وفي كلا الحالتين ، تتخرّب الشبكية بعيداً عن مكان الانسداد بملاءة من النزوف تمتد من موضع الانسداد .

62



63



62 Retinal detachment. This patient complains of sudden loss or change in vision, perhaps preceded by black spots or flashing lights. The retinal detachment is caused by a retinal hole; as the hole is forming the retina is irritated, giving flashing lights subjectively. The hole may tear across small capillaries, causing minor vitreous haemorrhages, and these are seen as black flies or cobwebs by the patient. The retina then detaches and hangs into the eye as a grey balloon. Such a localised loss of red reflex with this characteristic greyness should immediately lead to the diagnosis of retinal detachment. Treatment is urgent and requires admission to hospital, otherwise the detachment will progress.

الشكل 62 . انفصال الشبكية . يشكو هذا المريض من فقد الرؤية المفاجئ أو من اضطراب بصري مفاجئ ؛ وقد يسبق ذلك ظهور بقع سوداء أو مشاهدة شرر . وينجم انفصال الشبكية عن ثقب في الشبكية ؛ وعند حدوث هذا الثقب تنهيج الشبكية فيشعر المريض بالشر شعوراً شخصياً . وقد يحدث الثقب قريباً من الشعيرات الصغيرة ، مودياً إلى نزف خفيف في الزجاجي يراه المريض بشكل ذباب طائر أسود أو عنكبوت . وبعد ذلك تنفصل الشبكية ، وتعلق في باطن العين بشكل بالون أبيض . ويدلنا فقد المنعكس الأحمر الموضَّع ، مع ظهور اللون الرمادي النموذجي ، على تشخيص انفصال الشبكية فوراً . وتقوم المعالجة على القبول في المستشفى بسرعة ، وإلا زاد الانفصال وترقى .

63 Total retinal detachment in a patient who did not present himself until his visual loss was almost complete. The detachment had become total and the retina can be seen against the back of the lens in folds. There is a complete loss of the red reflex.

الشكل 63 . انفصال الشبكية التام في مريض لم يراجع الطبيب حتى أصيب بفقد الرؤية التام تقريباً . وقد أصبح الانفصال تاماً وترى الشبكية هنا متنية خلف البلورة ، ويبدو المنعكس الأحمر مفقوداً تماماً .

الجزء الرابع

أذيات العين

تعدُّ أذيات العين الصغرى شائعة كثيراً ، وهي تختلف ما بين دخول جسم غريب سطحي وحتى القرحات الرضحية والسحجات والعين السوداء . ومن دواعي الأسف أن بعض أذيات المقلة أو الحجاج الكبرى قد تبدو ظاهرياً شبيهة بالعين السوداء ، بينما يحدث الخطأ في تشخيص جروح العين النافذة .

إصابات العين الصغرى

86 الأجسام الغريبة في القرنية

92 الأجسام الأجنبية تحت الجفن

93 القرحات القرنية الرضحية

96 "العين السوداء" المشتركة بأذيات العين الكبرى (انظر لاحقاً)

إصابات العين الكبرى

98 الأذيات المغلقة

98 العين

108 الحجاج

112 الأذيات المفتوحة

PART 4

Eye injuries

Minor eye injuries are extremely common; they range through superficial foreign bodies, traumatic ulcers, corrosive injuries, to the 'black eye'. Unfortunately, some major eye injuries of the globe or orbit may appear superficially like a 'black eye', while penetrating eye injuries may be completely misdiagnosed.

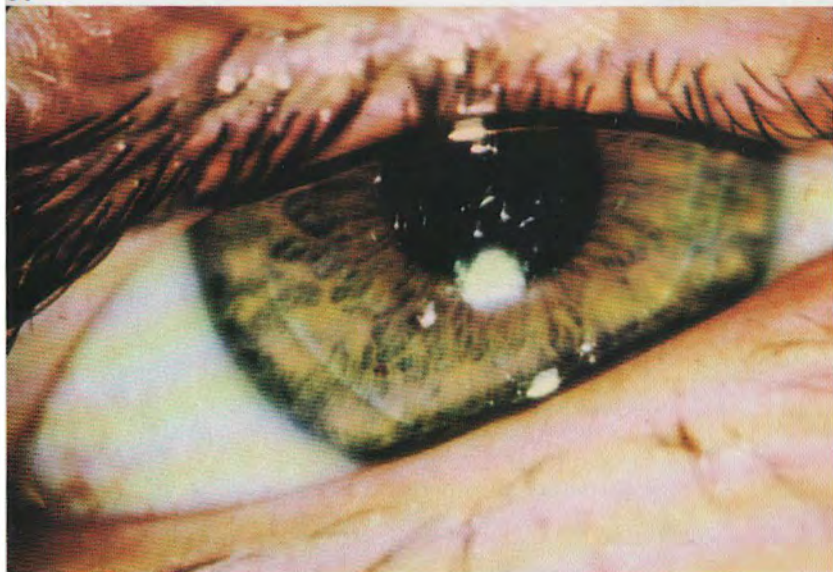
Minor eye injuries

Corneal foreign bodies	86
Subtarsal foreign bodies	92
Traumatic corneal ulcers	93
'Black eye' and associated major injuries (see below)	96

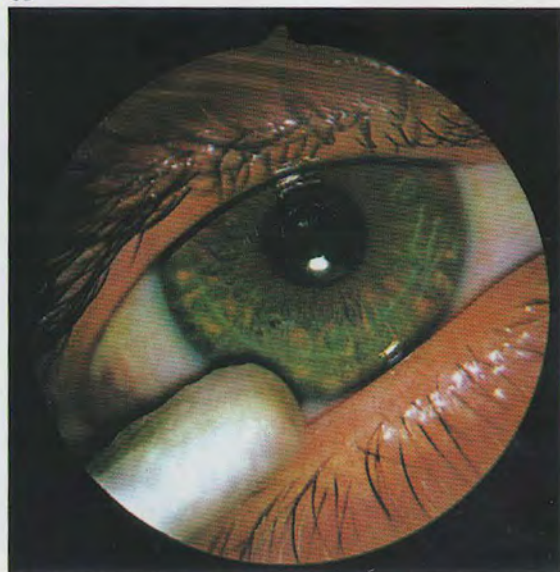
Major eye injuries

Closed injury	98
<i>Eye</i>	98
<i>Orbit</i>	108
Open injury	112

64



65



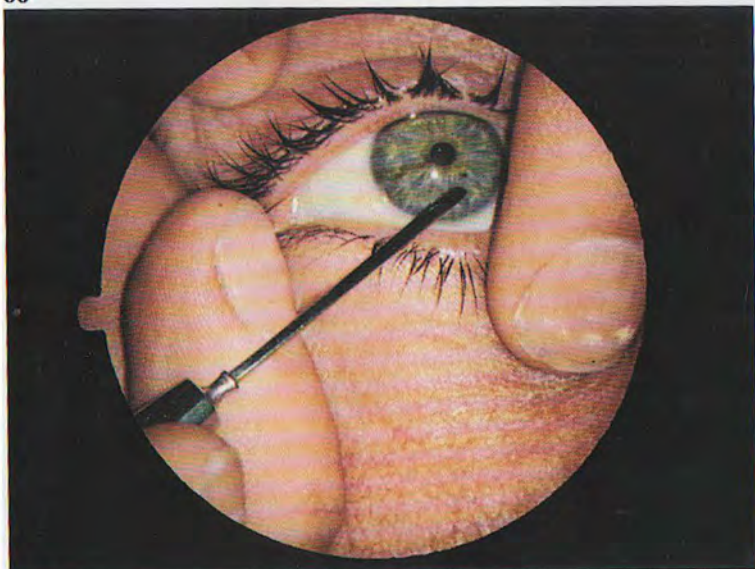
64 This patient states that something has blown into his eye. The visual acuity may be normal but there may be a considerable amount of lacrimation or photophobia. The foreign body can be seen slightly off-centre below and to the left of the pupil, immediately to the left of the large central highlight of the examiner's hand light. It must be removed, and after anaesthetising the cornea an attempt should be made to sweep it off with some cotton wool wrapped round an orange stick or a match stick.

الشكل 64 . ذكر هذا المريض أن شيئاً ما ضرب بعينه . ويمكن أن تكون حدة البصر في هذه الحالة سوية ، ولكن قد يشكو المصاب من دُماع شديد وخوف من الضياء . ويمكن رؤية الجسم الغريب - الذي يبعد قليلاً عن المركز وإلى أيسر الحدقة - أيسر بقعة الفاحص الضوئية مباشرة . وينبغي رفع الجسم الغريب بعد تخدير القرنية ؛ كما ينبغي محاولة إزالته بقطعة قطن ملفوفة على نهاية عود ثقاب .

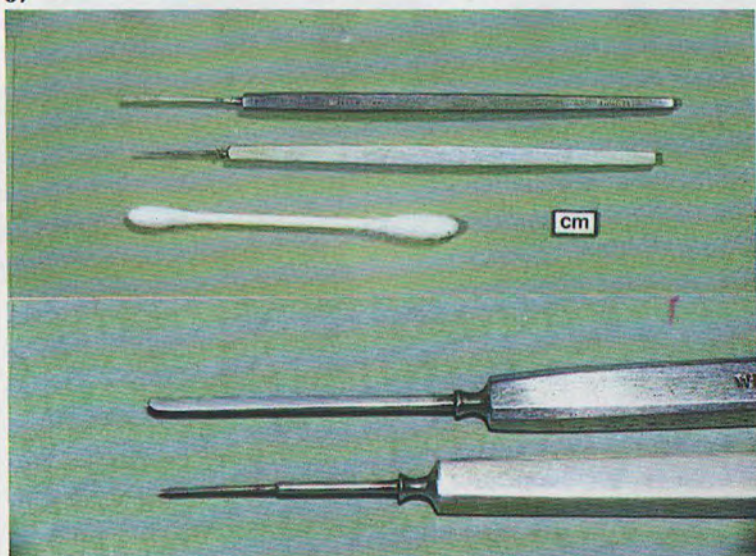
65 Here an attempt is being made to sweep the foreign body off, but this is often unsuccessful.

الشكل 65 . أجريت هنا محاولة لإزالة الجسم الغريب ، إلا أنها تكون مخففة غالباً .

66



67



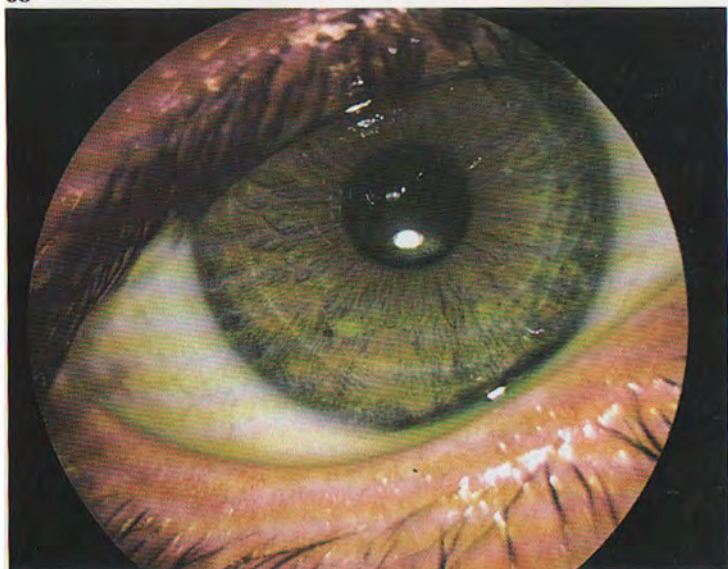
66 The classical eye instrument for removing the corneal foreign body is a corneal spud. Here it is in use on an anaesthetised eye. As can be seen, it is flat but not sharp and therefore cannot do any untoward damage to the eye should the doctor or patient move involuntarily. The end is placed under the foreign body and it is flicked off the cornea.

الشكل 66 . إن الآلة المدرسية التي تُستخرج بها الجسم الغريب هي مِلْوَق ، ويُستعمل هنا في عين مخدّرة . وكما نشاهد فهو جسم مسطح وليس حاداً ، لذا فهو لا يُحدث أذية في العين إذا قام الطبيب أو المريض بحركة لاإرادية . وتوضع النهاية تحت الجسم الغريب وعندها يُرفع الجسم عن القرنية .

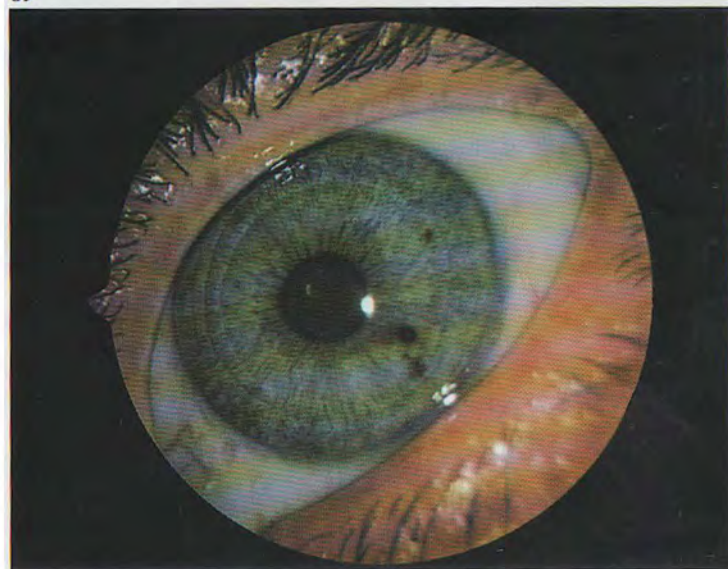
67 The three instruments that may be used for removal of a foreign body. Uppermost is the classical corneal spud, which is easily used by those not experienced in ophthalmology, but is rather unwieldy and will cause a certain amount of superficial damage. Below that is the knife needle favoured by eye surgeons. This is extremely sharp and if used in unskilled hands can be thrust through the cornea. Below that is a commercially available orange stick with cotton wool wrapped around each end. This is ideal for attempting to sweep off a corneal foreign body. Below these are close-ups of the eye instruments themselves. A useful alternative that may be used in skilled hands is the sterile pre-packed disposable needle normally used on syringes. Whatever method is used to remove the foreign body, some epithelium will be lost as well, so that fluorescein must be placed in the eye to estimate the extent of epithelial loss.

الشكل 67 . نلاحظ هنا الآلات الثلاث التي يمكن استعمالها لاستخراج الجسم الغريب . ويُشاهد في الأعلى المِلْوَق القرني ، الذي يمكن استعماله لدى غير ذوي الخبرة في طب العيون ، ولكنه ليس مستحسناً نظراً لما يُحدثه من أذية سطحية . وتُشاهد تحته إبرة الجسم الغريب التي يفضل جرّاحو العين استعمالها ، وهي حادة جداً ، وإذا استعمالتها أيدي غير خبيرة فقد تنقب القرنية . كما يُشاهد تحتها قضيب لدائني والقطن ملفوف على نهايته ، وهو مثالي لإزالة الجسم الغريب القرني . وتُشاهد تحته أيضاً الإلتنان الأولى والثانية بالتكبير . ومهما كانت الطريقة المطبّقة لاستخراج الجسم الغريب ، فإن جزءاً من الظهارة يتخرّب ، لذا يلجأ إلى الفلورسئين لتقدير درجة الظهارة المتخرّبة .

68



69

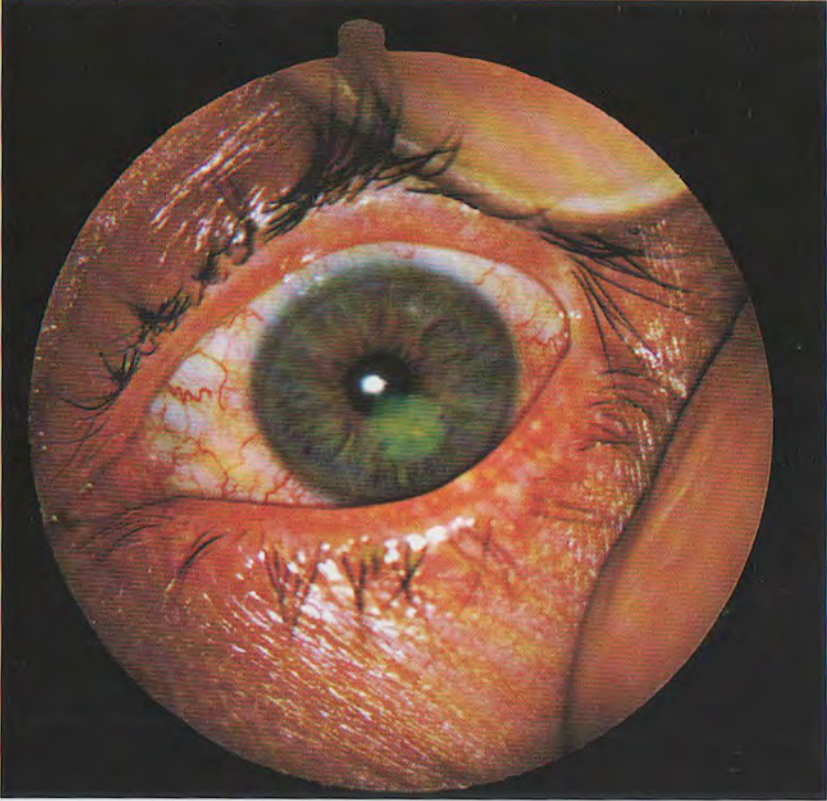


68 Note the small green area at the site of the foreign body (same case as in 64). The green area is pathognomonic of a **corneal ulcer** and all corneal ulcers should be treated by covering the eye.

الشكل 68 . لاحظ البقعة الصغيرة الخضراء مكان الجسم الغريب (الحالة في الشكل 64) . وتعدُّ البقعة الخضراء واسمة للقرحة القرنية ، وينبغي في جميع القرحات القرنية تغطية العين .

69 If a metallic foreign body has been in the eye for more than a few hours, as it has been resting on a liquid medium it will rust and when it is removed a **rust ring** will remain behind. Note the circular brown ring, which is within the substance of the cornea — not on it. The removal of this will probably require expert assistance.

الشكل 69 . إذا بقي جسم غريب معدني في القرنية أكثر من عدة ساعات ، فإنه يصدأ ، كما لو كان على سائل ؛ وحين استخراجه نشاهد مكانه حلقة صدأ . ويُلاحظ أن حلقة الصدأ الدائرية موجودة داخل النسيج القرني لا عليه . ويحتاج استخراج هذه الحلقة إلى خبرة خاصة .

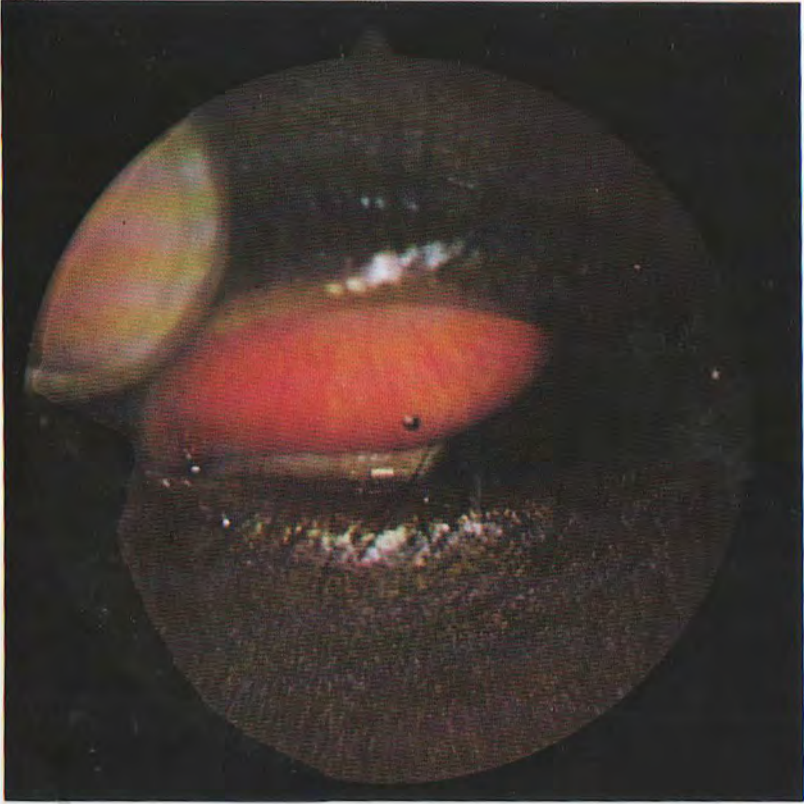


الشكل 71 . قرحة قرنية رضحية . يشكو هذا المريض من وجود شيء ما في عينه .
وينبغي إجراء الفحص حسب التسلسل التالي :

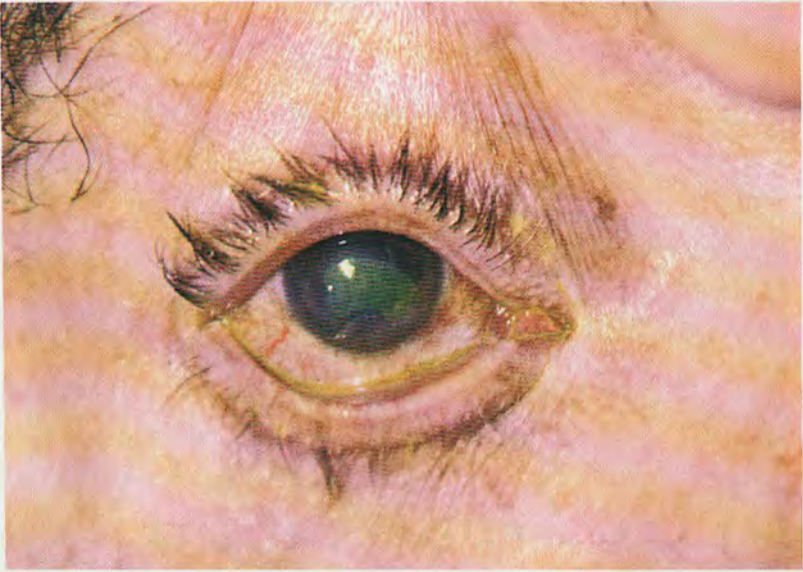(1) هل يوجد جسم غريب في القرنية ؟

(2) هل يوجد جسم غريب جفني ؟

(3) إذا لم يوجد ، فهل دخل الجسم الغريب العين وأحدث فيها سحجة ثم خرج ؟
ويوضح تقطير الفلورسين ذلك .
ينبغي تغطية العين بضماد لتسهيل عملية الالتئام والشفاء .

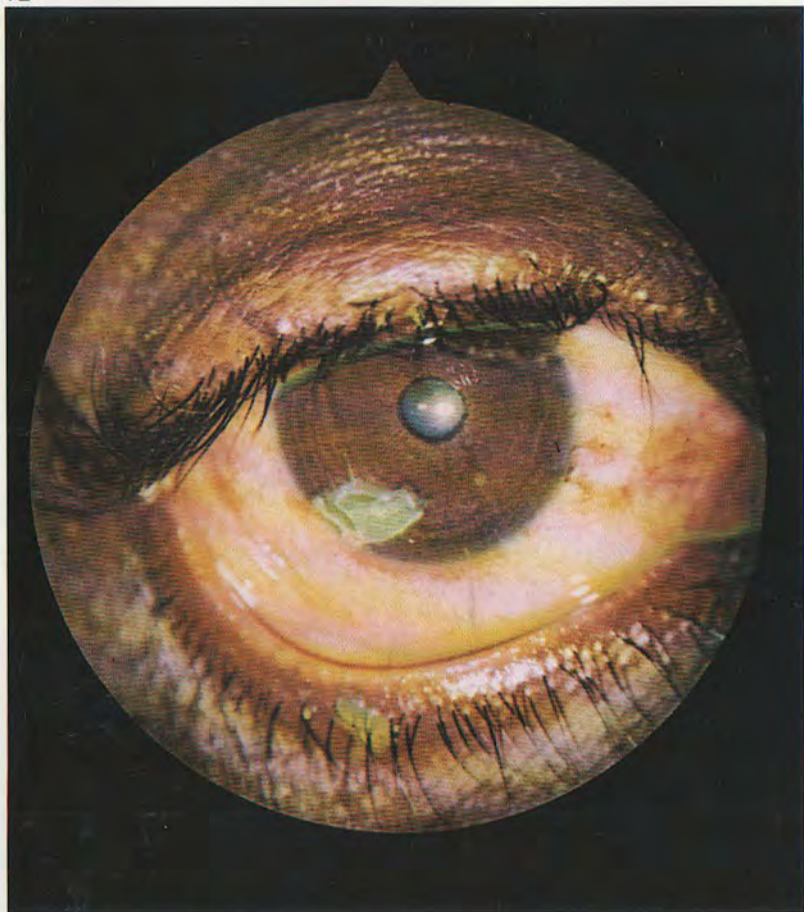

الشكل 70 . يشكو هذا المريض من وجود شيء ما في عينه . وقد تبين بالفحص الدقيق ، عدم وجود جسم غريب على القرنية أو الرتج السفلي أو المآق أو اللحاظ . وفي هذه الحالة ينبغي قلبُ الجفن كما ورد في طريقة الفحص آنفاً . وهنا يُشاهد المنظر المدرسي للجسم الغريب في هذه الحالة . وينبغي استخراجه بقطعة قطن أو بمنديل ، كما ينبغي بعد ذلك التلوين بالفلورسئين لمعرفة وجود قرحة قرنية أم لا .



73 Corrosive burns caused by ammonia, as in this case, are diagnosed by fluorescein and then referred for specialist treatment. If the raw areas on the cornea and conjunctiva are opposite similar raw areas on the back of the lids, the two may fuse together. Treatment is immediate lavage with copious amounts of water. Do not wait for suitable neutralising agents, but plunge the patient's head under a tap or into a fire bucket, or any other nearby source of water.

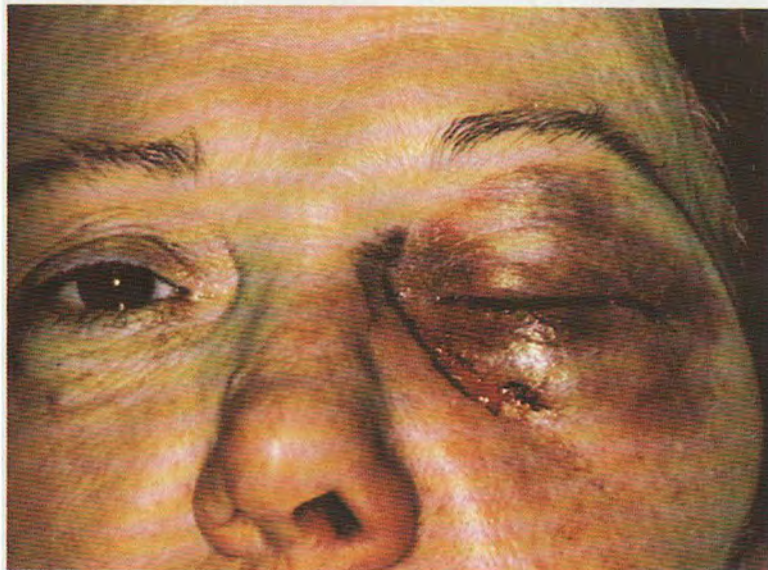الشكل 73 . تُشخّص الحروق الانتكالية الناجمة عن الأمونيا ، كما في هذه الحالة ، بالفلورسئين و تُحال إلى الطبيب الاختصاصي . وإذا كانت الأجزاء المعرّاة في القرنية والملتحمة مقابلة لأجزاء معرّاة ماثلة في باطن الأجفان فقد تلتصق معها . وتقوم المعالجة على الغسل الفوري بكمية وافرة من الماء . ويجب ألاّ تنتظر المحاليل المعدّلة بل نضع رأس المريض تحت صنوبر الماء أو في وعاء ماء أو في أي مصدر آخر للماء .



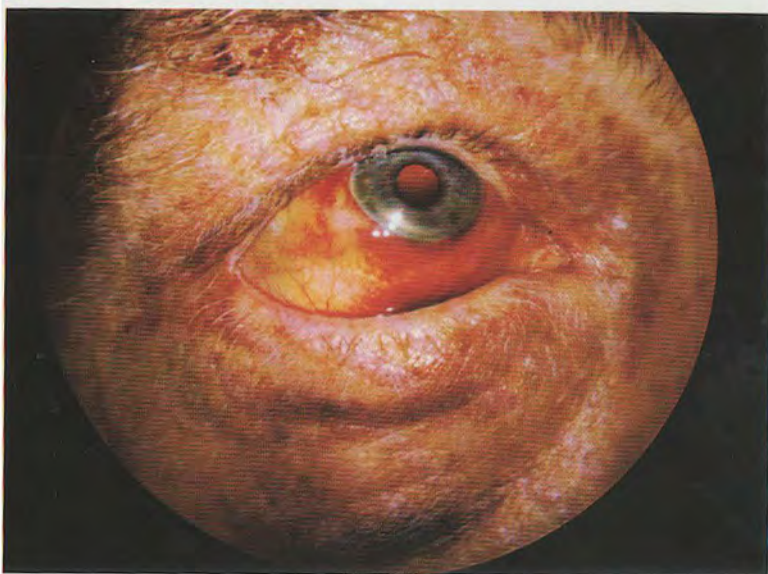72 Burns with hot solid material should be assessed as in **71**. Fluorescein shows not only typical green areas of ulceration, but white coagulated material beneath them. These cases are best referred for specialist attention.

الشكل 72 . ينبغي أن تُقوَّم الحروق الناجمة عن جسم صلب حار كما في الشكل 71. ولا يُظهر الفلورسئين بقعة خضراء وصفية للقروح فقط ، بل تشاهد أجزاء متخثرة تحتها . ويفضَّل إحالة هذه الحالات إلى طبيب اختصاصي .

74



75



74 This is the typical 'black eye', which can be defined as a lid haematoma. It is classically caused by a blunt injury to the orbit. However, all cases of black eye should be assessed with two things in mind:

a) Is the eye intact? Has there been a concussion injury to the eye? (76-83.)

b) Has there been a concussion injury to the orbit? (84-86.)

In such a case as depicted here it may be impossible to see the eye, but in a surprisingly short time the swelling will regress.

الشكل 74 . يعد هذا الشكل منظراً نموذجياً للعين السوداء ، الذي يمكن تعريفه بأنه الورم الدموي في الجفن ، وهو ينجم عن إصابة كفيفة للحجاج . وينبغي في كل الحالات أن نفكر بنقطتين هامتين :

(1) هل العين سليمة ؟ وهل هناك أذية رضحية في العين ؟ (انظر الأشكال 76 - 83) .

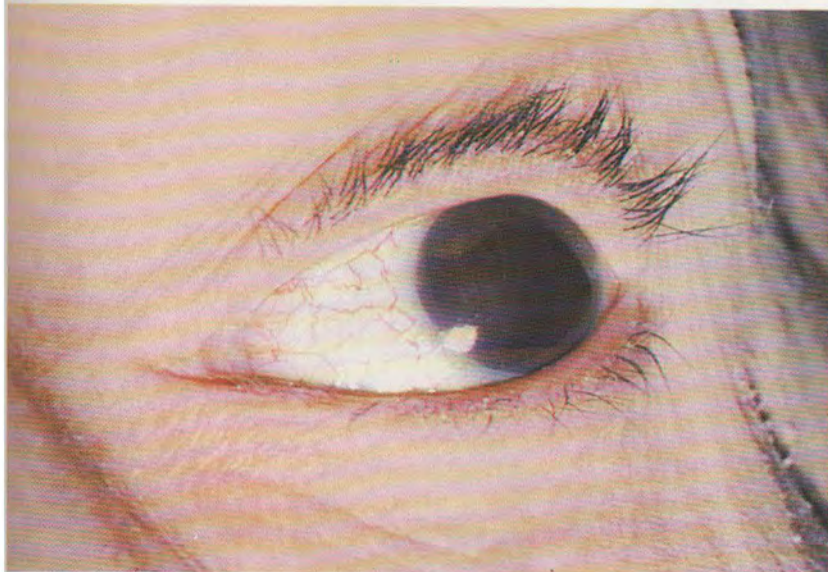(2) هل هناك إصابة رضحية في الحجاج ؟ (انظر الأشكال 84 - 86) .

وفي الشكل ، يبدو أنه من الصعب رؤية العين في البداية ، إلا أن الانتباج يتراجع بسرعة خلال فترة قصيرة من الزمن .

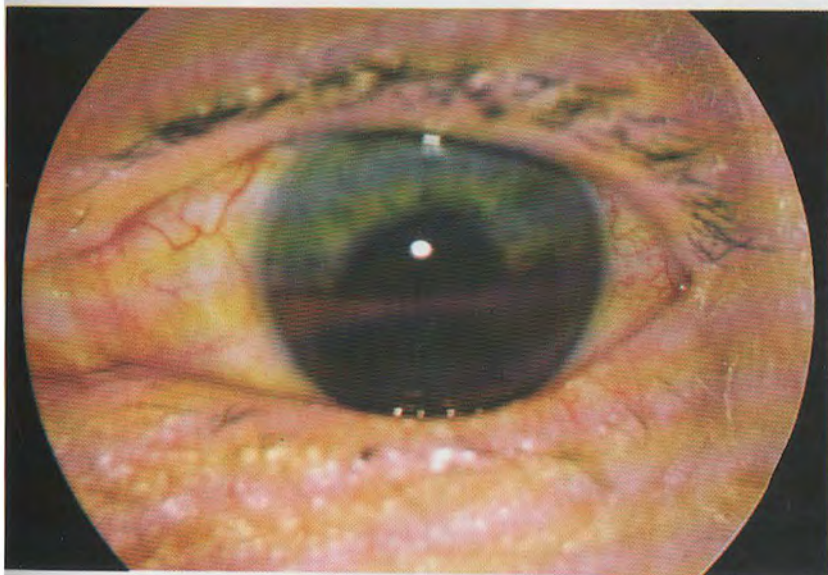
75 A black eye after the swelling has regressed. Note the haematoma of the lid and the sub-conjunctival haemorrhage, but note also that the cornea is bright and the pupil is round and central with a red reflex showing through. Clearly there is no intra-ocular damage.

الشكل 75 . بعد تراجع الانتباج ، تبدو العين السوداء كما في الشكل ، حيث يبدو الورم الدموي في الأجناف وكذلك النزف تحت الملتحمة . ومن الملاحظ أن القرنية تظهر لماعة والحدقة دائرية ومركزية وذات منعكس وردي ، مما يدل على عدم وجود أذية باطن العين .

76



77



Major eye injuries (closed)

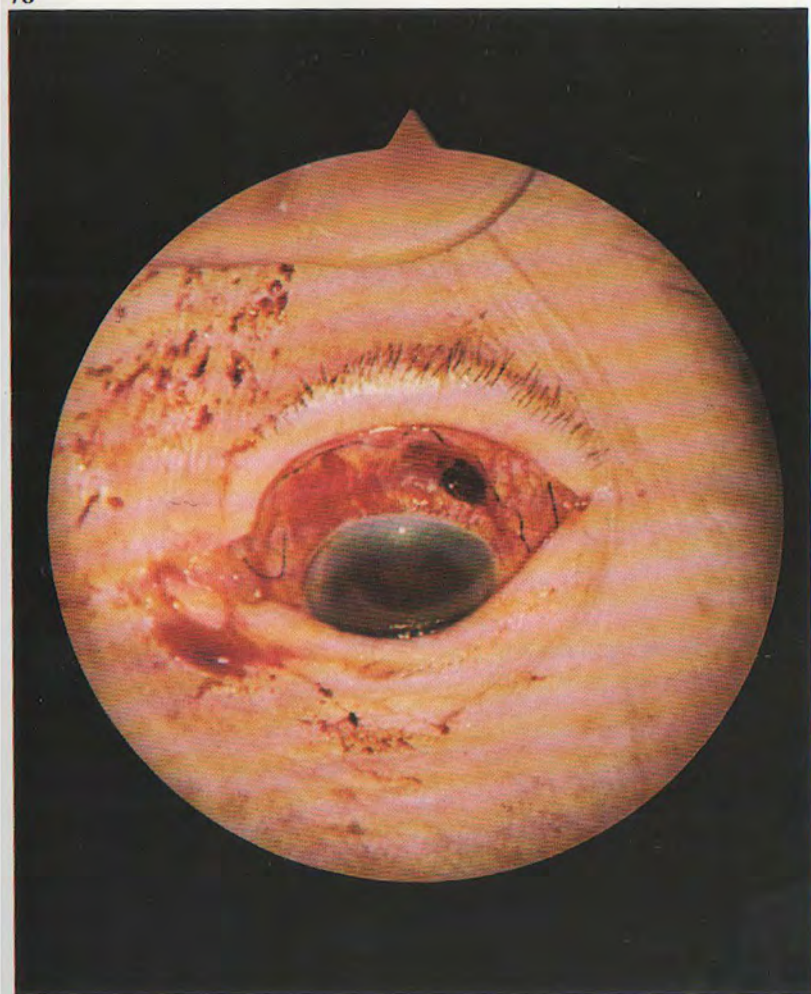
أذيات العين الكبرى (المغلقة)

76 Blood in the anterior chamber or a **hyphaema**. This classically follows a contusion injury to the eye and may present with the external physical signs of a black eye. Note that the blood is floating around in the anterior chamber and a level can be seen below. These will be the physical signs seen soon after the injury.

الشكل 76 . يُشاهد في البيت الأمامي تجمع دموي يدعى نزف البيت الأمامي ، وغالباً ما تتلو هذه الإصابة رض العين أو أنها قد تتظاهر مع العلامات السريرية الخارجية المرافقة للعين السوداء . ومن الملاحظ في الشكل وجود التجمع الدموي الطافي في البيت الأمامي والذي يبدو له مستوى ، وهي علامة أساسية تُشاهد باكراً بعد الرضوح .

77 A classical hyphaema after the blood has been allowed to settle. There is an associated traumatic dilation of the pupil (mydriasis). In these cases the eye has received a severe injury, which takes it out of the category of a simple black eye into the category of a severe eye injury.

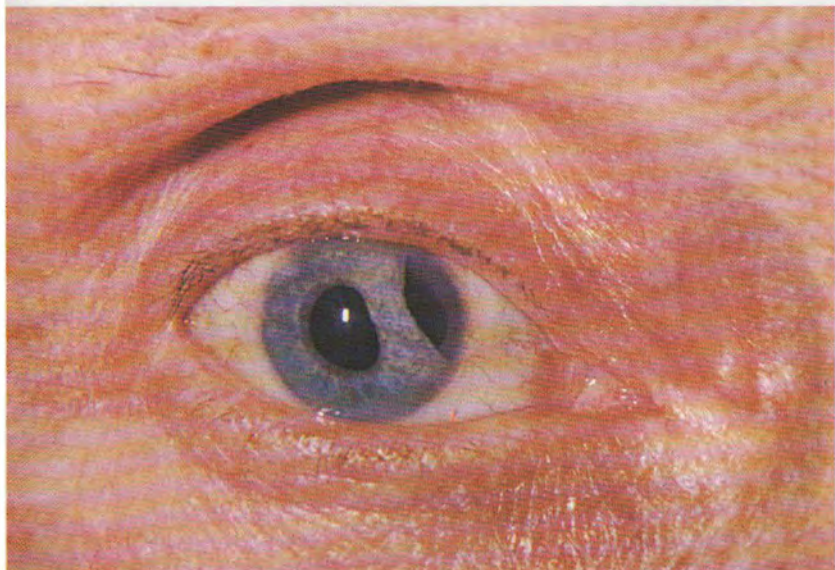الشكل 77 . منظر مدرسي لنزف البيت الأمامي بعد أن يتجمّع في الأسفل . وهو مترافق هنا مع توسّع الحدقة الرضحي . وقد كانت الإصابة في هذه الحالة شديدة على العين ، مما جعل تصنيفها يقع ضمن إصابات العين الرضحية الشديدة وليس ضمن العين السوداء البسيطة .



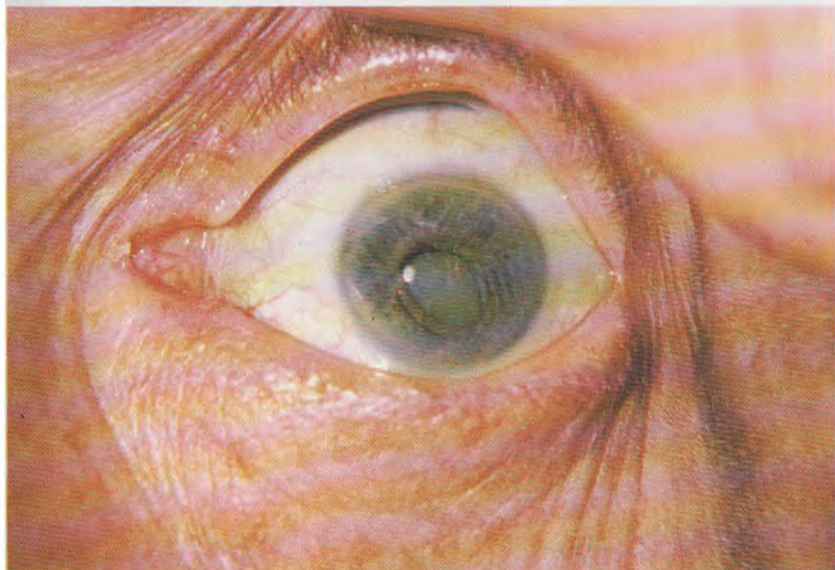78 Rupture of the globe. The blow here has caused a hyphaema and has split the coats of the eye concentric with the limbus as shown by the dark swelling to one side. This again is obviously a severe injury.

الشكل 78 . تمزُّق كرة العين . أدت الإصابةُ هنا إلى حدوث نزف في البيت الأمامي ، بالإضافة إلى إصابة طبقات العين وانشطارها وتجمعها بشكل مواز للحواف أو متراكز معه ، إذ تبدو بشكل انتباج أسود في جهة واحدة من العين . وتُعَدُّ هذه الإصابة من إصابات العين الشديدة .

79



80

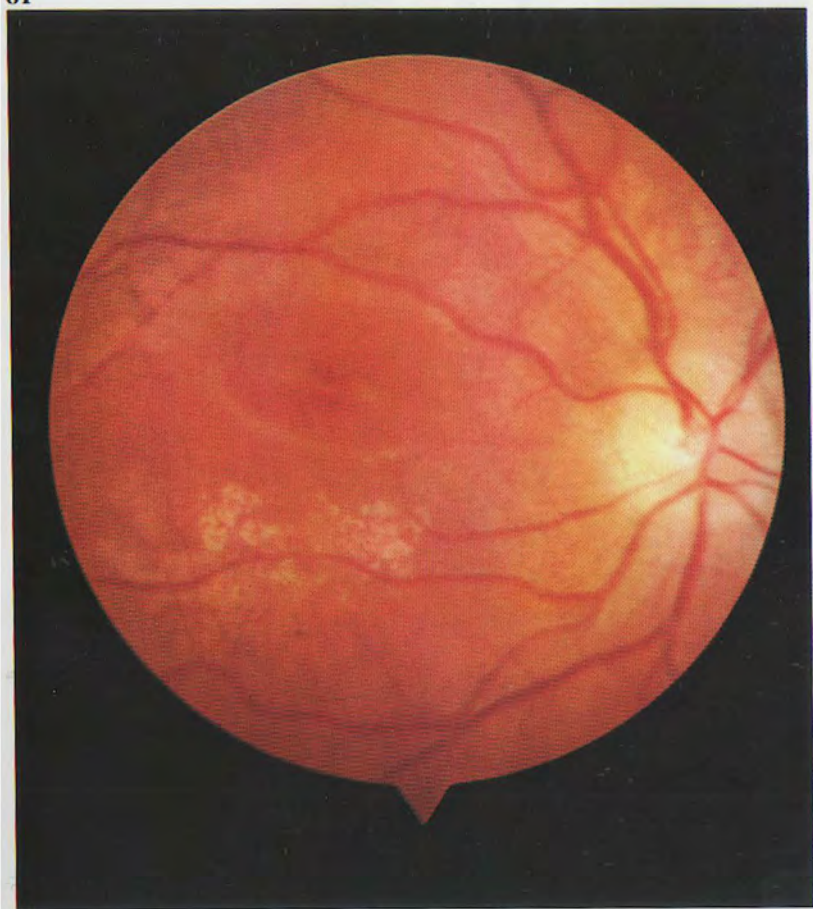


79 In this case the pressure wave generated by the blow on the front of the eye has passed from the back of the cornea and struck the iris, perhaps causing a hyphaema in the early stage, but also causing a tear of the root of the iris from its insertion, a so-called **iridodialysis**.

الشكل 79 . أدت الموجة الضاغطة الناتجة عن الرض ، في هذا الشكل ، إلى رض القسم الأمامي من العين محدثة أذية في القرنية . وقد يرافق الإصابة في المراحل الباكرة منها نزف في البيت الأمامي . ويدعى تمزق جذر القرنية حذاء مركزها بانفكاك ارتكاز القرنية (انحلال القرنية) .

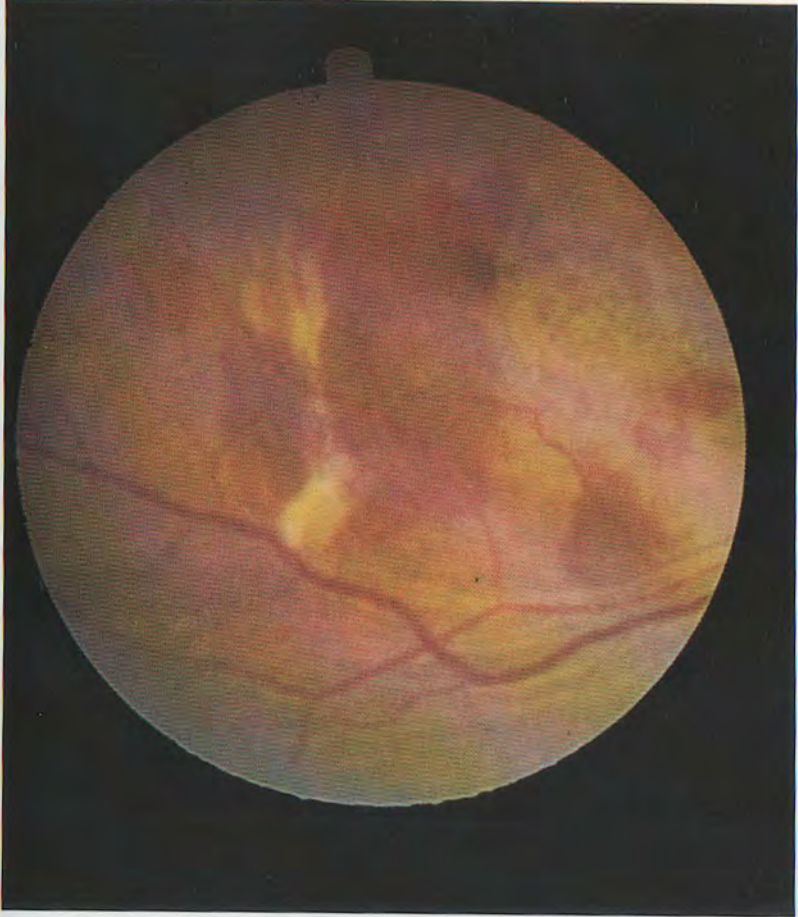
80 Concussion cataract and injury to the iris caused by a blow on the eye, the pressure wave striking the iris and the lens.

الشكل 80 . الساد الارتجاجي . ساد ارتجاجي وأذية في القرنية نجمتا عن رض على العين ، وقد أصابت موجة الضغط القرنية والجسم البلوري (البلورة).



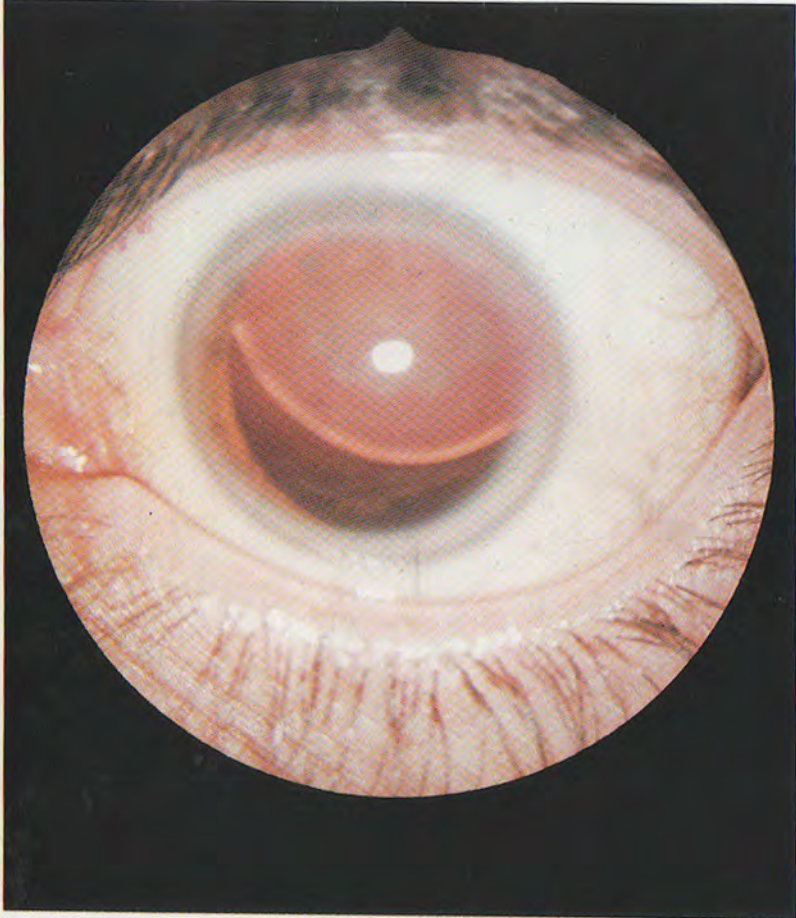
81 Oedema of the retina or **commotio retinae**. This may present as a simple black eye; the front of the eye appears clear, but at the back of the eye can be seen loss of red reflex around the inferior temporal vessels. Note the patch of white speckling, which may in severe cases become confluent. The white areas are caused by retinal thickening caused by the blow on the front of the eye.

الشكل 81 . وذمة الشبكية أو وذمة الشبكية الرضحية . ويمكن أن تُشاهد هذه الحالة في إصابة العين السوداء البسيطة . ويبدو هنا القسم الأمامي من العين شفافاً ، أما منظر قاع العين فيظهر نقصاً في المتعكس الأحمر حول الأوعية الصدغية السفلية . لاحظ التبقع الأبيض ، الذي يمكن أن يتلازق في الحالات الشديدة . وأما المناطق البيضاء فهي ناتجة عن تشخن الشبكية بسبب الرض على القسم الأمامي من العين .



83 Choroidal rupture. In these cases the pressure wave is greater than in previous examples, and it strikes the back of the eye, severing the retina and the choroid. There may be retinal haemorrhages, as seen here, the white areas being the splits in the choroid with the sclera showing through.

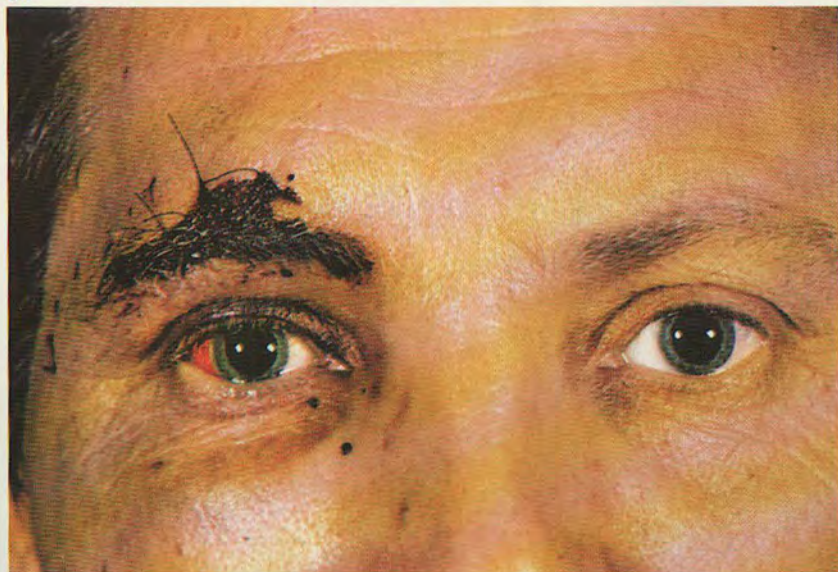الشكل 83 . تمزق المشيمية . في هذه الحالة يبدو أن الموجة الضاغطة كانت أقوى من الحالة السابقة ، بحيث أصابت القسم الخلفي من العين مؤدية إلى أذية في الشبكية والمشيمية معاً . وقد تُشاهد نزوف في الشبكية ، أما المناطق البيضاء فهي ناتجة عن انشطار المشيمية وظهور الصلبة من



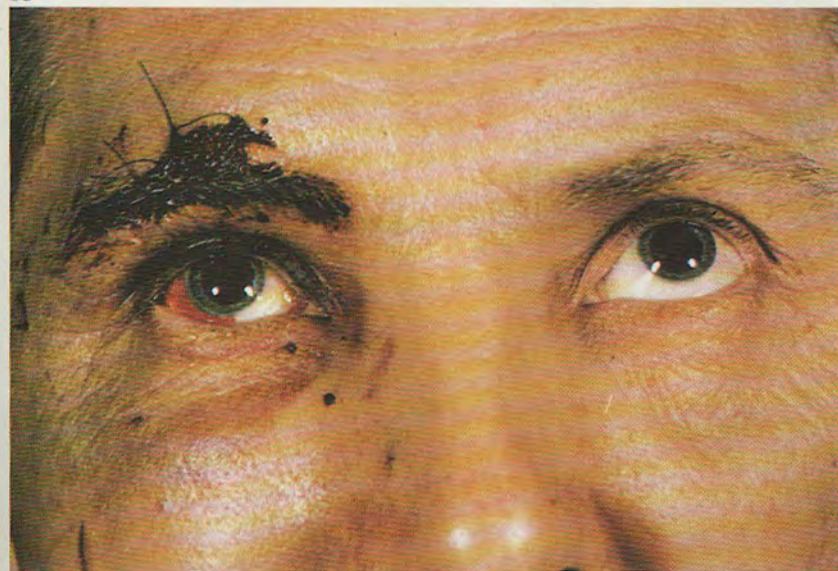82 In this case a blunt blow to the eye dislocated the lens, the curved edge of which can be seen within the dilated pupil. Other causes of dislocated lenses are hypermaturity or spontaneous dislocation, as in homocystinuria, or with arachnodactyly in Marfan's syndrome.

الشكل 82 . أدت الصدمة الكليّة في هذه الحالة إلى خلع البلورة ، ويمكن مشاهدة الحافة المنحنية لها ضمن الحدقة المتوسّعة . ومن الأسباب الأخرى لانخلاع البلورة فرط النضج أو الخلع العفوي ، كما في بيلة الهوموسيستين ، أو عنكبية الأصابع في متلازمة مَرَفان .

84



85



84 Blow-out fracture of the orbit. These cases may also appear as simple black eyes, and may have any of the contusion injuries of the globe itself. The pressure wave generated within the orbit strikes the orbital walls and fractures this where it is weakest and most unsupported, i.e. the floor (the roof of the maxillary sinus). A variable amount of the contents of the lower part of the orbit is incarcerated in the roof of the maxillary sinus. There is thus:

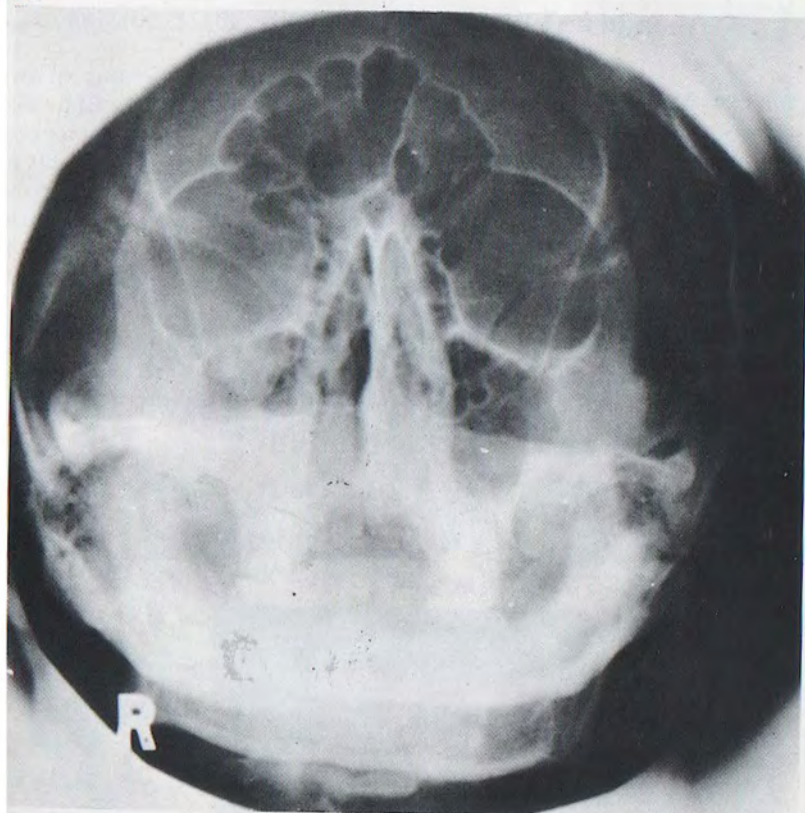
- a) Enophthalmos.
- b) Anaesthesia of the infra-orbital nerve.
- c) Vertical double vision.

الشكل 84 . الكسور الانهدامية للحجاج . يمكن أن تظهر هذه الحالات أيضاً كالعيون السوداء البسيطة ، كما يمكن أن تتضمن أي نوع من الأذيات الرضحية لكرة العين نفسها ؛ فالوجة الضاغطة المتولدة داخل الحجاج تصيب جدر الحجاج وتكسرها في أماكن ضعفها وأقلها تحملاً ، مثل قاع الخجاج (سقف الجيب الفكّي) ، فتحتبس محتويات القسم المنخفض من الحجاج في سقف الجيب الفكّي ، وهذا يؤدي إلى :

- (1) غور العين .
- (2) فقد حس (خدر) العصب تحت الحجاج .
- (3) شفع عمودي .

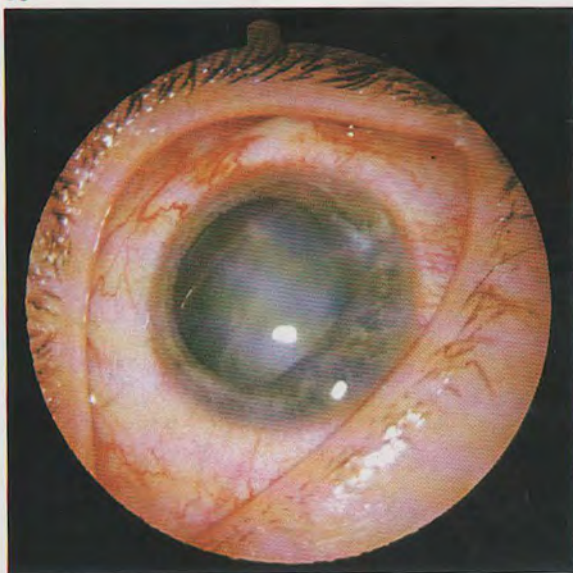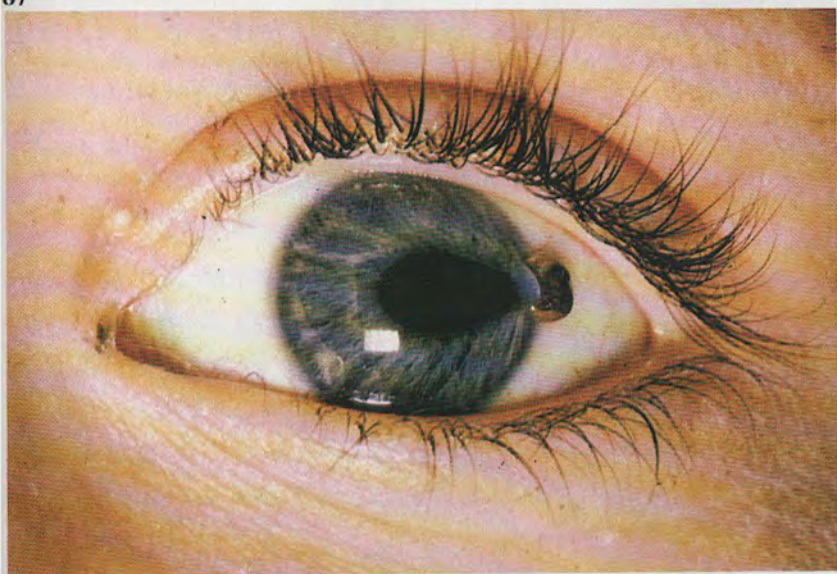85 The patient is now attempting to look up. Notice that the gap between the lids and the limbus is greater on the left eye than the right, i.e. the right eye is not moving up as the muscles are incarcerated in the fracture of the floor of the orbit.

الشكل 85 . يحاول المريض هنا النظر إلى الأعلى ، ويُلاحظ أن المسافة بين الأجفان والخوف أكبر في العين اليسرى منها في اليمنى ، أي أن العين اليمنى لا تتحرك إلى الأعلى لأن العضلات محصورة في كسر قاع الحجاج .



86 X-ray to show the little hernial sac, i.e. some of the contents of the orbit displaced down into the maxillary antrum. Thus all cases of black eye should be examined not only for injury to the eye but also for the integrity of the orbit.

الشكل 86 . تُظهر صورة الأشعة السينية كيساً صغيراً مفتقاً ، أي أن بعض محتويات الحجاج قد انزلقت إلى الأسفل في الجيب الفكّي ؛ لذا ينبغي ، في كل حالات العين السوداء ، إجراء الاختبار ليس من حيث الأذية العينية فقط ، ولكن أيضاً من حيث سلامة الحجاج .



Major eye injuries (open)

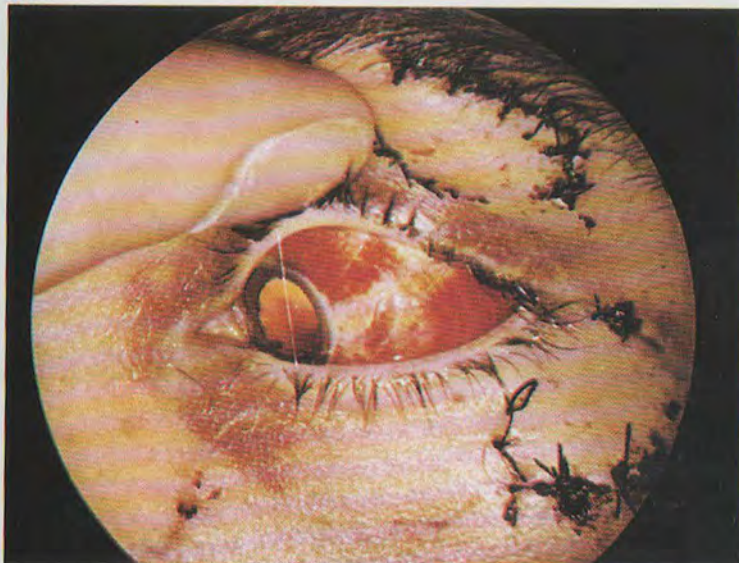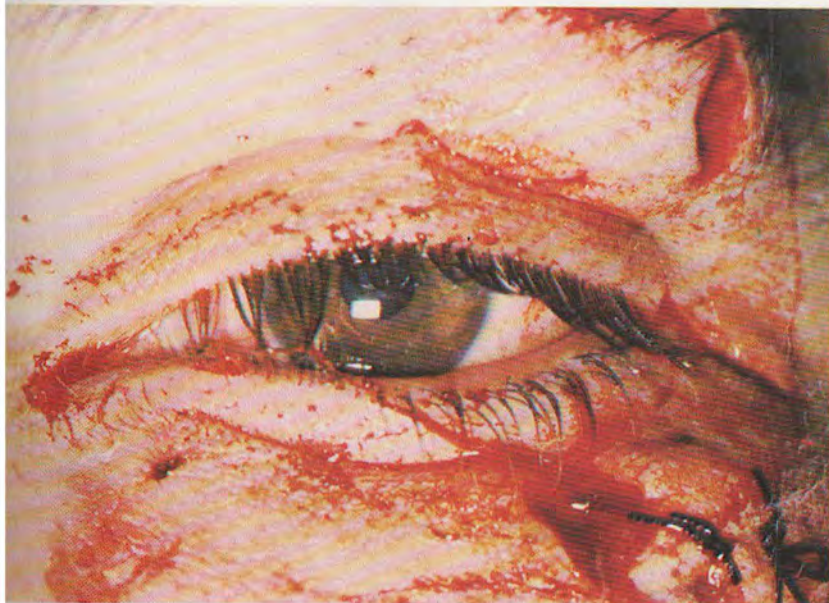أذيات العين الكبرى (المفتوحة)

87 Penetrating eye injury. The patient classically states one of two things: a) he was using a hammer and chisel on concrete; or b) he was using a grindstone without goggles. In each case a small piece of metal flies backwards, perhaps travelling at several hundred miles an hour, and passes into the eye. As the coats of the eye are severed, and as the pressure inside the eye is higher than that of the atmosphere, there is a tendency for the intra-ocular contents to prolapse. If the penetration is anterior, this is characterised by an **iris prolapse**, which is the knuckle of pigment seen on the side of the limbus associated with **distortion of the pupil**, as some of the iris forming the border of the pupil is outside the eye. Such cases should be admitted immediately, as anything that raises the intra-ocular pressure may cause further prolapse of eye contents.

الشكل 87 . جروح العين النافذة . يذكر المريض مدرسياً إحدى حالتين : (1) أنه كان يستعمل المطرقة والإزميل على حجر ، (2) أو كان يعمل في الخراطة المعدنية دون وضع النظارات . وفي كلا الحالتين ، تتطاير جزيئات صغيرة من المادة المطروقة إلى الخلف بسرعة قد تصل إلى مئات الأميال في الساعة وتدخل العين . ونظراً إلى أن طبقات العين قد أصيبت ، وأن الضغط داخل العين يكون أعلى من الضغط الجوي ، لذا يكون هناك ميل إلى تفتق محتويات العين . وإذا كان الانتقاب أمامياً فهو يتجلى بتفتق القرنية ، وهو عبارة عن كتلة صغيرة من الأصبغة تُشاهد جانب الخوف مرافقة لتشوّه الحدقة ، لأن جزءاً من القرنية المشكّلة لحافة الحدقة قد تفتق خارج العين . وينبغي قبول هذه الحالات فوراً في المستشفى ، لأن أي أمر يرفع ضغط العين يؤدي إلى زيادة تفتق محتوياتها .

88 Traumatic cataract. The foreign body may strike the lens, rendering it opaque within a matter of hours. This makes subsequent visualisation and removal very difficult.

الشكل 88 . الساد الرضحي . يمكن أن تُصاب البلورة بالأجسام الغريبة فتصبح ظليلة خلال ساعات ، وهذا يؤدي إلى صعوبة رؤية الجسم الغريب واستخراجه .

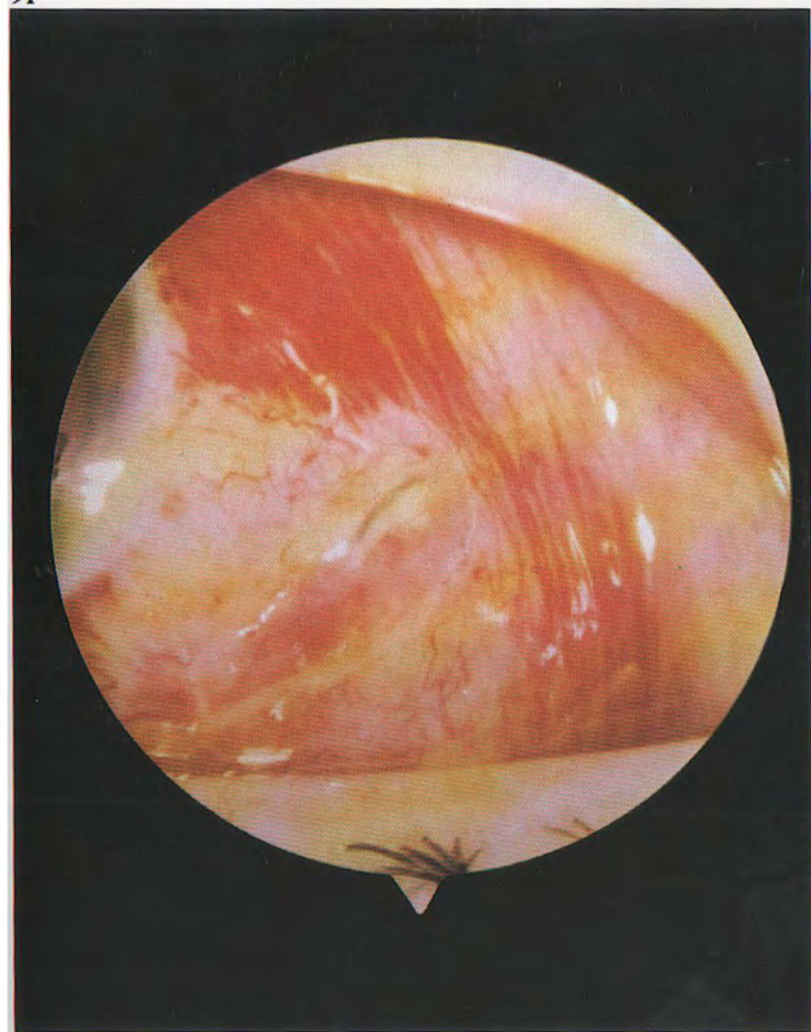


89 Multiple lacerations of the face and lids. These are very common following windscreen injuries and bottle fights. Such cases should be examined carefully, particularly in respect of the lacerations involving the lid margins. If they are involved they are probably best sutured by an eye surgeon, particularly those on the medial side, as they may well have involved the lower canaliculus — in which case immediate surgery is needed. All these cases should be examined for lacerations of the globe.

الشكل 89 . التمزقات المتعددة في الوجه والأجفان ؛ وهي شائعة جداً في الرضوض الناجمة عن زجاج السيارات والخضام بالزجاجات . وينبغي ، في مثل هذه الحالات ، أن تُفحص العين بعناية مع توقع وجود تمزقات شاملة لحواف الجفن ؛ فإذا شملتها فيفضل خياطتها من قبل جراح عينية ، لاسيما تلك التي تكون على الحافة الإنسية لأنها قد تشمل القنية الدمعية السفلية ، وفي أي حالة فهي تحتاج للجراحة فوراً . وينبغي ، في كل هذه الحالات ، أن نفتش عن التمزقات في كرة العين .

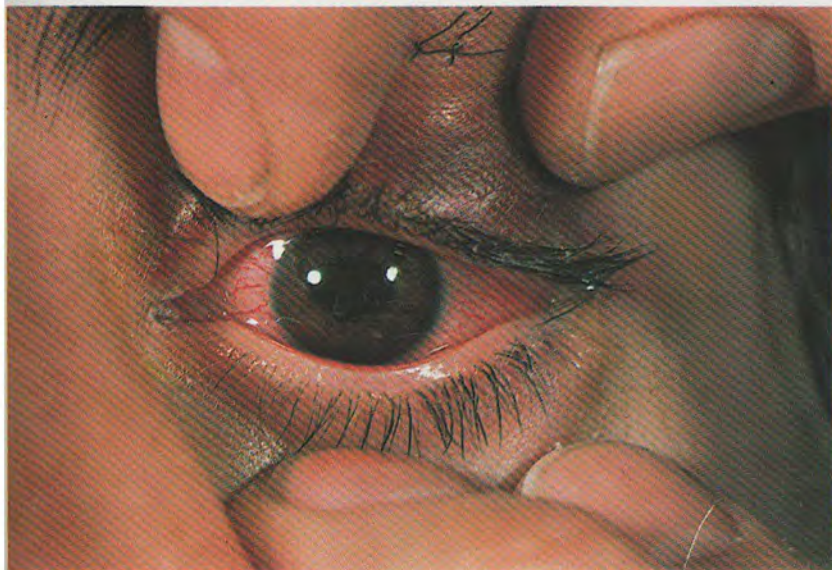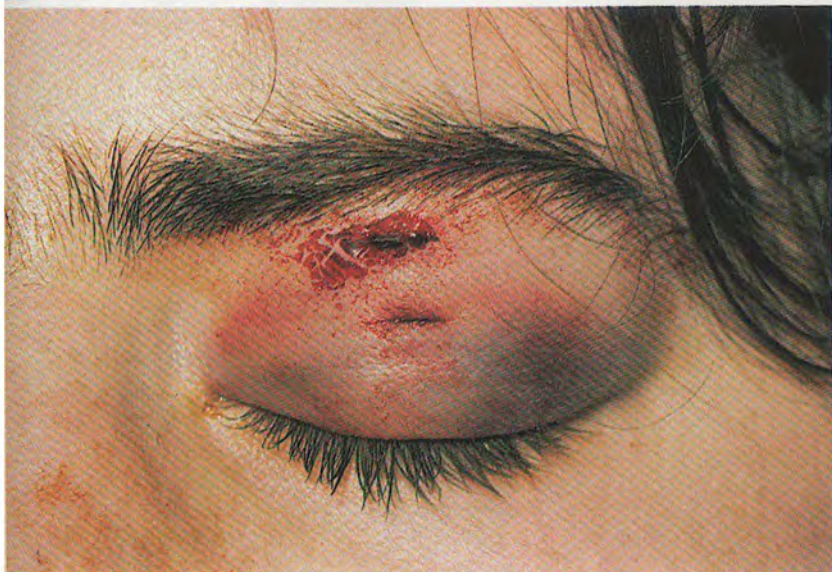90 The same case as in 89. When the swelling had reduced, it was possible to examine the globe carefully: a doubtful area on the temporal side can be seen.

الشكل 90 . الحالة السابقة نفسها في الشكل 89 بعد تراجع الانتباخ والتورم ، حيث يمكن فحص كرة العين جيداً . ويُرى في الناحية الصدغية منطقة مشتبّه بها كما يظهر في الشكل .



91 Close-up of the doubtful area in **90**, which shows an obvious full-thickness laceration requiring urgent attention.

الشكل 91 . منظر قريب للمنطقة المشكوك بها في الشكل 90 ، وتظهر فيه التمزقات الشاملة لكافة السماكة بشكل واضح ، وهي تتطلب عناية سريعة .



92 & 92a All cases of injury to the upper eyelid should be examined with caution. In this case an apparently superficial injury well away from the lid margin was associated with a contusion injury in the globe manifesting itself as a hyphaema (see 77). Such patients should be examined thoroughly, as the blunt foreign body may have damaged or penetrated the orbital plate of the frontal bone and produced central nervous system damage, e.g. injury with the point of an umbrella.

الشكلان 92 و 92 أ . ينبغي فحصُ كافة حالات إصابة الجفن العلوي بحذر . وقد لوحظ ، في هذه الحالة ، ترافق الإصابة مع أذية سطحية بشكل واضح ، بعيدة تماماً عن حافة الجفن ، مع وجود أذية ارتباطية في كرة العين ، تظهر بشكل نزف في البيت الأمامي (انظر الشكل 77) . ولابد من فحص مثل هؤلاء المرضى وأن يكون الفحص شاملاً ، حيث أن الجسم الغريب الكليل قد يؤدي أو ينفذ إلى الصفيحة الحاجزية للعظم الجبهي ويؤدي إلى إصابة عصبية مركزية ، مثل الأذية الناجمة عن رأس المظلة .

PART 5

الجزء الخامس

Miscellaneous eye conditions اضطرابات عينية متفرقة

Common conditions 122

This section includes common clinical conditions that do not otherwise fit into the clinical patterns previously described.

Less common conditions 146

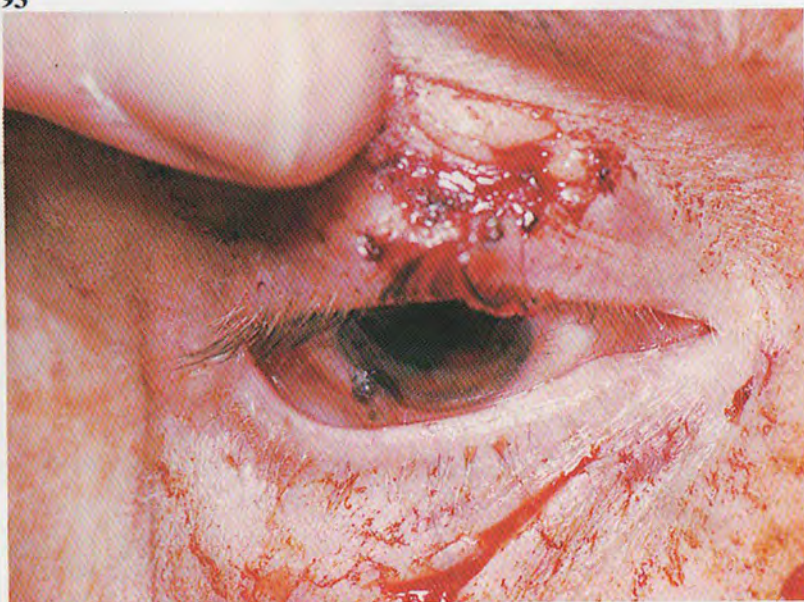After the conditions noted above there follows another collection of miscellaneous pathological processes of less importance but all of which show clear physical signs that are characteristic of their conditions and that can be easily seen using the method of examination detailed previously.

122 الاضطرابات الشائعة

يشمل هذا القسم حالات سريرية شائعة ، وهي لا تدخل ضمن الأنماط السريرية المذكورة سابقاً .

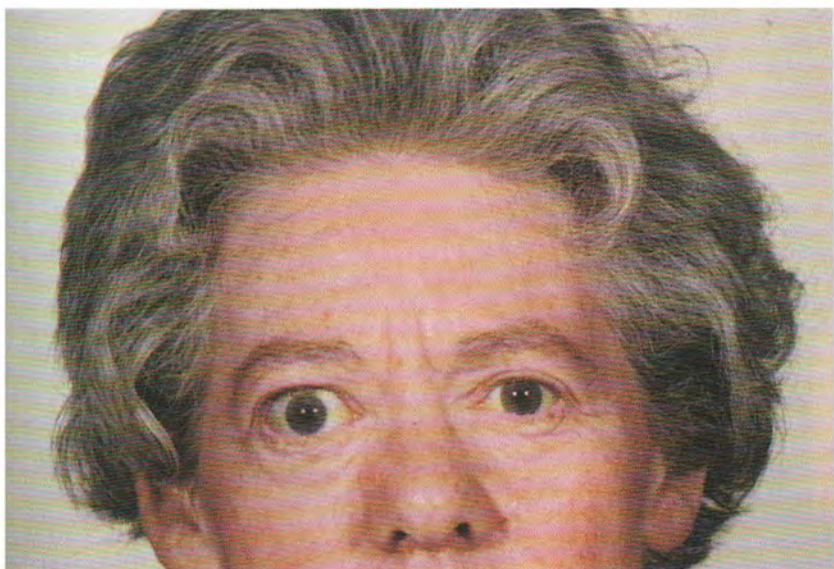146 الاضطرابات الأقل شيوعاً

بعد التعرض بالحديث للحالات المذكورة آنفاً ، نذكر مجموعة أخرى من الاضطرابات المرضية المتفرقة الأقل أهمية ، ولكنها تبدي جميعاً علامات سريرية واضحة وواسمة لتلك الحالات ، والتي يمكن رؤيتها باستعمال وسائل الفحص المذكورة سابقاً .

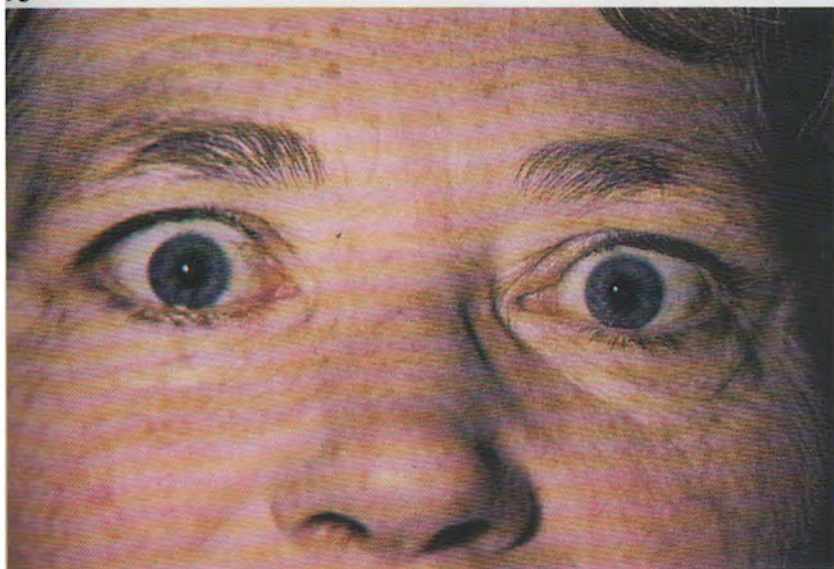


93 This shows apparently superficial lacerations of the upper eyelid, but close examination of the globe demonstrates a pigmented cystic lesion at 7 o'clock on the limbus, which is an iris prolapse pathognomonic of a penetrating eye injury (see 87).

الشكل 93 . يبيّن هذا الشكل وجود تمزّقات سطحية واضحة في الجفن العلوي ، ولكنّ الفحص الدقيق لكرة العين يظهر آفة كيسية مصطبغة عند الساعة 7 من الحواف، وهي تدلّ على القرحة الواسم لأذية العين النافذة (انظر الشكل 87) .



95



اضطرابات متفرقة شائعة Common miscellaneous conditions

Abnormalities of lid position

شدوذ وضعية الأجفان

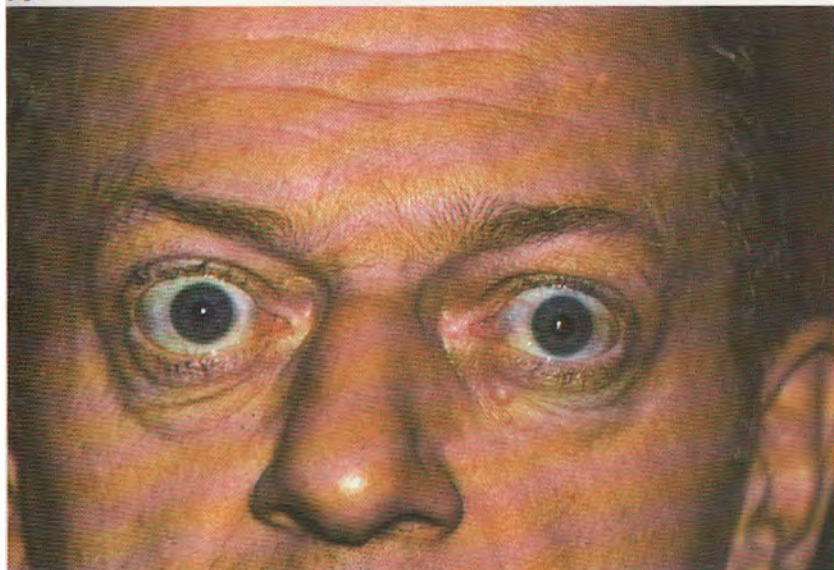94 Note that this patient has a normal lid aperture on her left side, as shown by the limbus touching the lower lid and being overlapped by the upper one. Compare this with the aperture on the other side. Note that the limbus is separated from both lids by a white margin, thus in the upper lid there is **lid retraction** and from the lower lid it is obvious that the eye is being **pushed forwards**. This combination of lid retraction and/or proptosis can be very misleading.

الشكل 94 . يُلاحظ أن الفُرجة الجفنية اليسرى لدى هذه المريضة سوية ، حيث يلامس الحُوف الجفن السفلي و يُغطى بالجفن العلوي . ويمكن مقارنة تلك بالفرجة الجفنية في العين الثانية ، حيث يُلاحظ فيها أن الحُوف يفتَرَق عن كلا الجفنين بجزء أبيض ، لذا ففي الجفن العلوي يوجد انكماش في الجفن ، وتظهر العين اعتباراً من الجفن السفلي مدفوعة إلى الأمام بشكل واضح . ويمكن أن يؤدي هذا التشارك بين انكماش الجفن والجحوظ إلى الالتباس بشكل كبير .

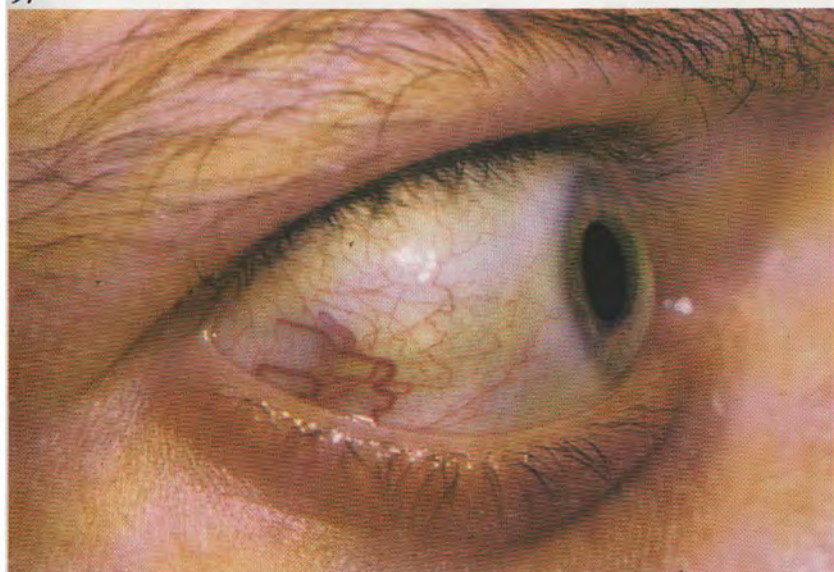95 A case of **thyrotoxicosis**, but note that there is bilateral symmetrical lid retraction and no proptosis, i.e. the limbus is just touched by the lower lids but there is a gap above.

الشكل 95 . حالة من الانسمام الدرقي ، لكن يلاحظ وجود انكماش جفني مزدوج متناظر دون جحوظ ، أي أن الحوف يلامس الجفنين السفليين تماماً ولكن توجد فُسحة في الأعلى .

96



97

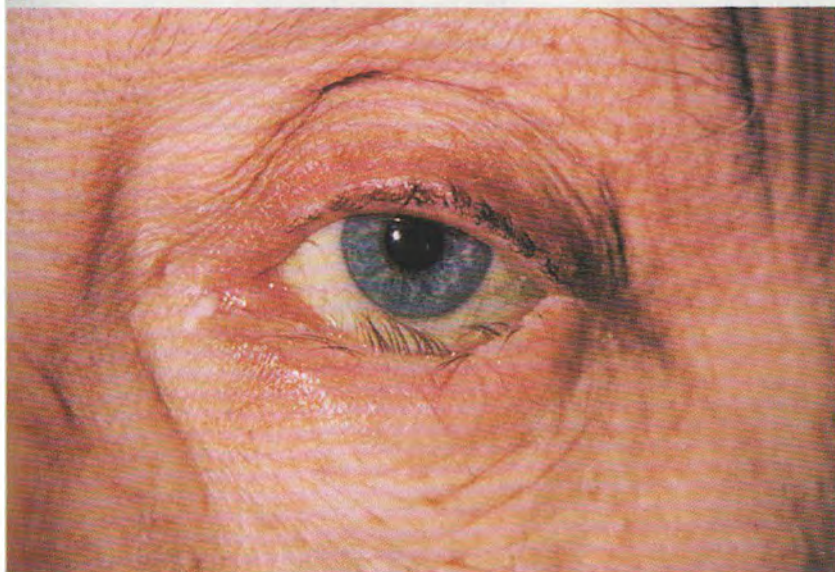
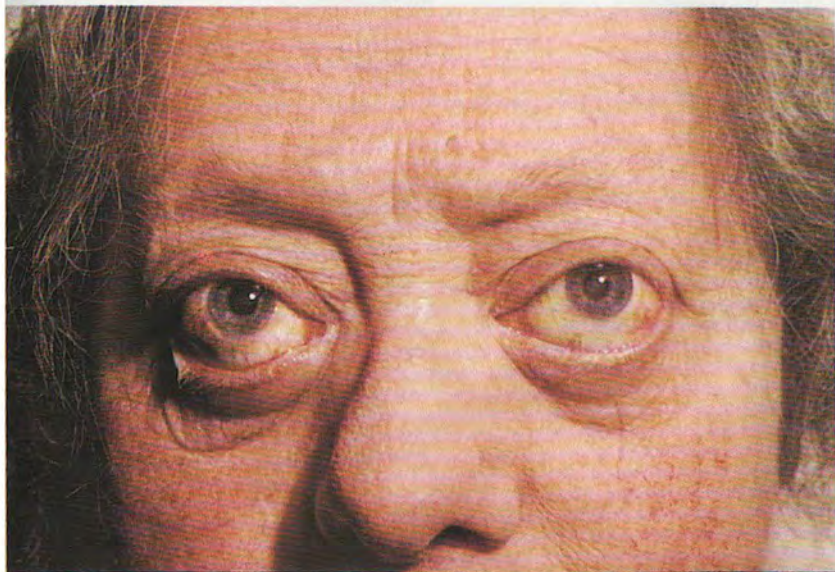
96 A case of bilateral symmetrical lid retraction and proptosis, i.e. there is a gap between the limbus and lid above and below.

الشكل 96 . حالة من الجحوظ والانكماش الجفني المزدوج المتناظر، أي وجود مسافة بين الحوف والجفن في الأعلى والأسفل .

97 Note the enlarged vessels and rather swollen conjunctiva, which may be seen in the lateral fornices in thyrotoxicosis.

الشكل 97 . لاحظ الأوعية المتوسعة والملتهمة المنتبجة ، وهذا ما قد يُرى في اللحاظ في الانسمام الدرقي .



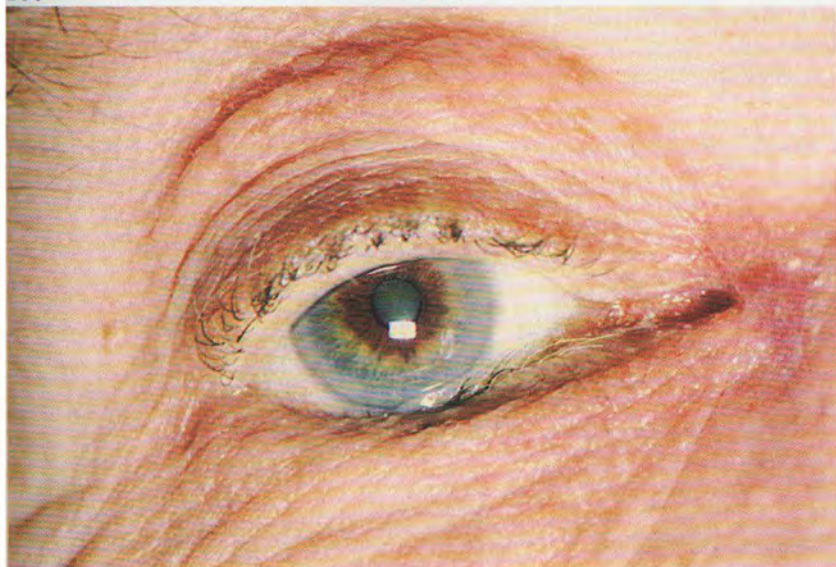98 A case of bilateral symmetrical proptosis, i.e. a gap present between the limbus and the lower lids, but no lid retraction.

الشكل 98 . حالة من الجحوظ المتناظر في الجانبين ، لاحظ وجود فُسحة بين الحُورف والجفنين السفليين دون انكماش جفني .

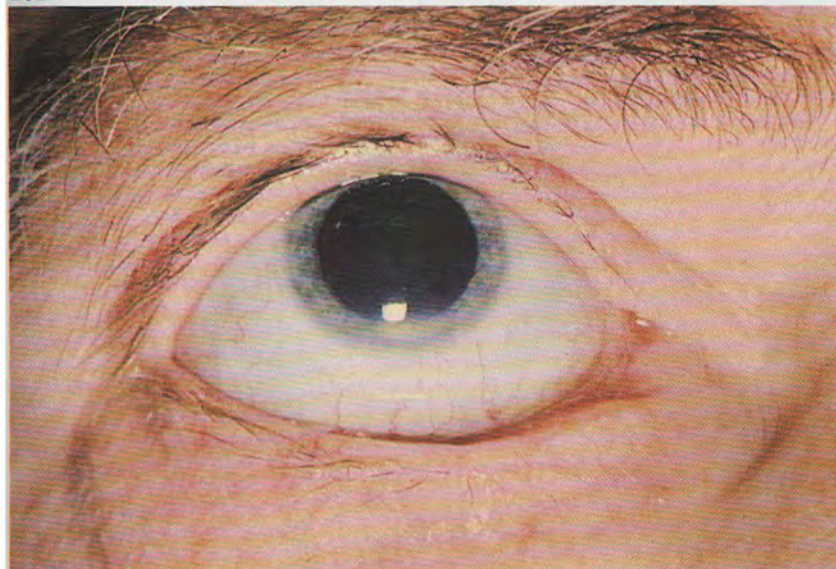99 Entropion. The patient complains of a sore, running, red eye. On first examination conjunctivitis may be suspected, but a closer look shows that the lower lid is rolled over and the lashes are rubbing the eye. It is no use treating this condition with eye drops. The patient must be referred for minor surgery to turn the lid over. This condition is very commonly seen in old people.

الشكل 99 . الشتر الداخلي . يشكو المريض هنا من ألم واحمرار في العين مع دُماع . وبالفحص الأولي يُتوقع وجود التهاب في الملتحمة ، لكن الرؤية عن قرب تظهر أن الجفن السفلي منقلب للداخل والأهداب تحك العين . ولا تستعمل في هذه الحالة أية معالجة دوائية بالقطرات ، وإنما ينبغي أن يُحال المريض إلى عملية صغرى لقلب الأجفان للخارج . وهذه الحالة شائعة كثيراً في الشيوخ .

100



101



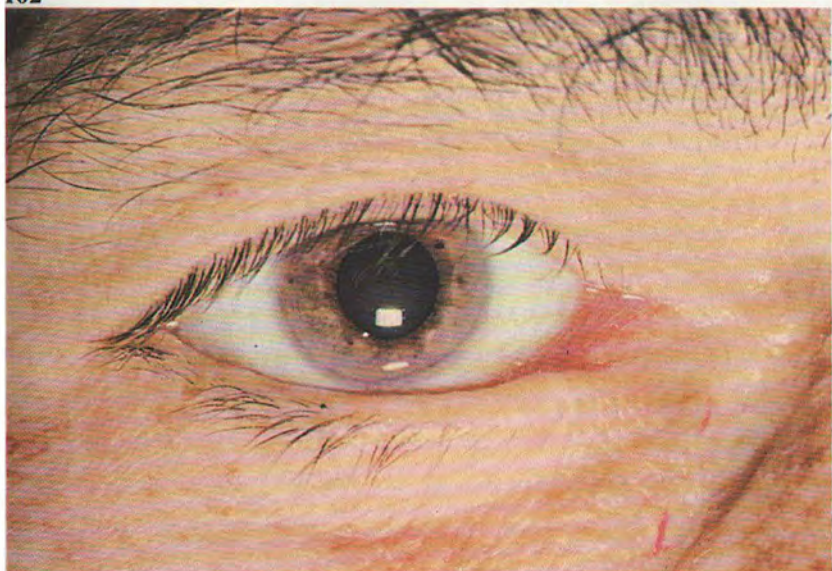100 Entropion. A case similar to 99, but less obvious.

الشكل 100 . الشتر الداخلي . حالة مشابهة لما في الشكل 99 ، و لكنها أقل وضوحاً .

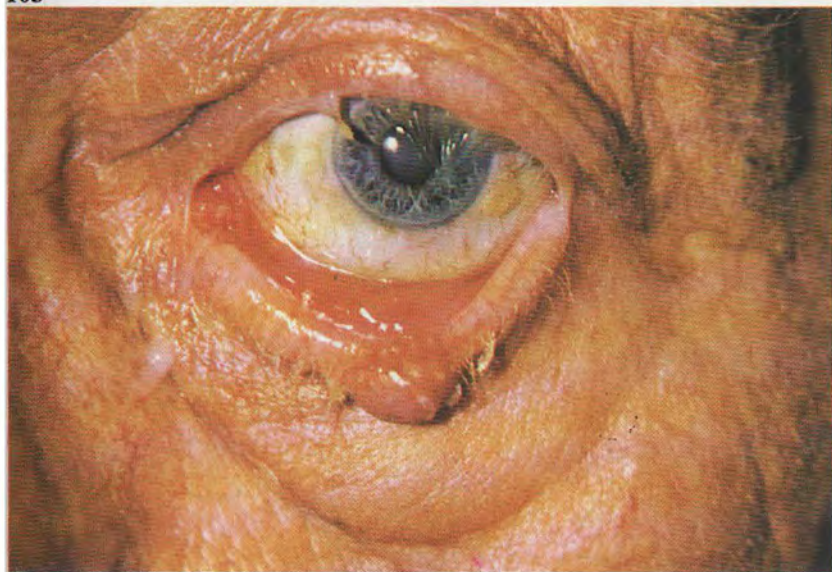101 Ectropion. In these old people the lower lid loses its tone and drops away from the globe, particularly on the medial side. In these cases patients complain of a running eye as tears cannot drain down the passages. The primary cause is the lid position and this must be treated to restore continuity of the tear flow and drainage.

الشكل 101 . الشتر الخارجي . يفقد الجفن السفلي مقوّيته عند المتقدمين بالسن ، فيبتعد عن المقلة لاسيّما في الناحية الإنسية . ويشكو المرضى ، في مثل هذه الحالة ، من دماغ ، حيث لا يتمكّن الدمع من الوصول للطرق الدمعية . والسبب الأول هو وضعيّة الجفن ، وهذا ما ينبغي معالجته لاستعادة استمرار جريان الدمع ونزحه .

102



103



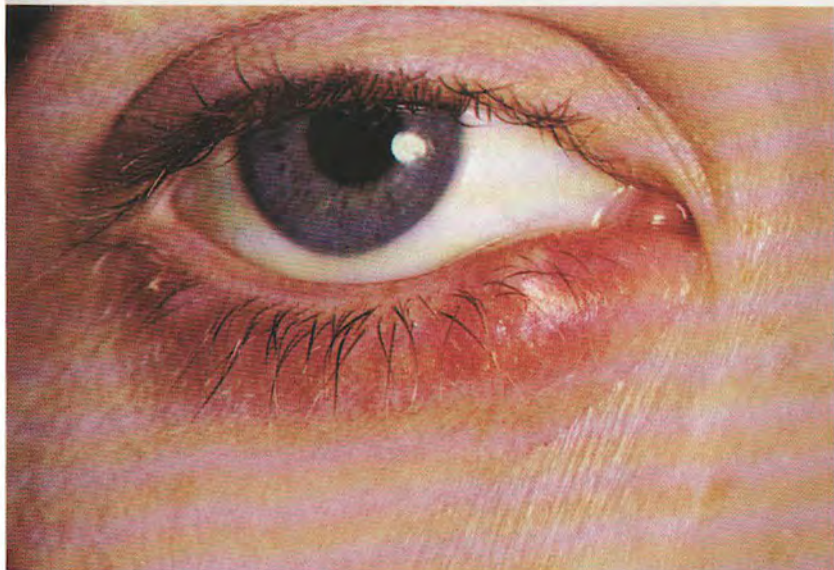102 Ectropion. Another case showing how easily the condition can be missed. Note that the lower lid has fallen slightly away from the globe on the inner side.

الشكل 102 . الشتر الخارجي . حالة أخرى تظهر مدى سهولة إغفال هذه الإصابة .
ويلاحظ أن الجفن السفلي يتعد عن كرة العين في الناحية الإنسية .

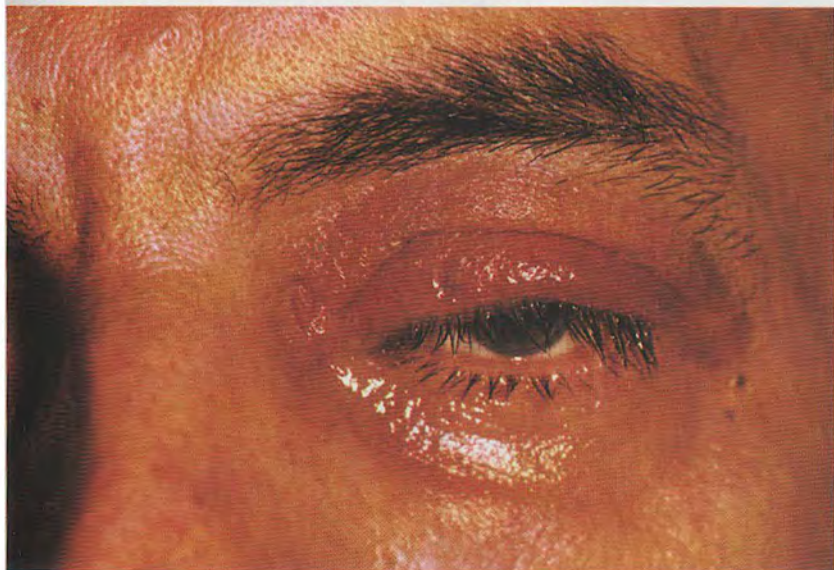103 Ectropion. Severe ectropion caused by a tumour of the centre of the lid.

الشكل 103 . الشتر الخارجي . شتر خارجي شديد ناجم عن ورم في وسط الجفن .

104



105



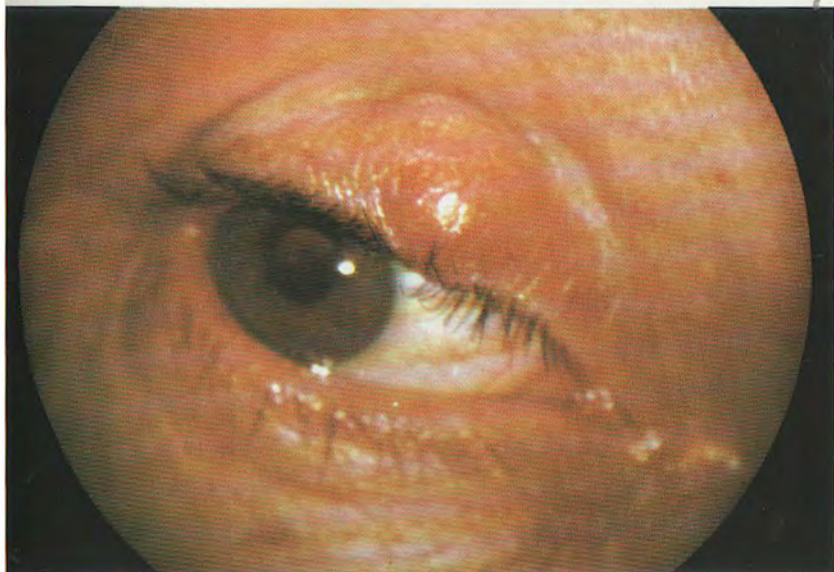104 Sty. The patient complains of a sore, swollen lid of a few days' duration. On examination there is a tender inflammatory swelling; on close inspection it is seen to be pointing round a lash follicle. Thus a sty can be defined as an acute infective process involving the lash follicles. It should be encouraged to point with 'hot spoon bathings' and treated with an antibiotic ointment to prevent a secondary conjunctivitis. Once it has pointed the offending lash should be removed.

الشكل 104 . الشعيرة . يشكو المريض هنا من ألم وانتاج في الجفن منذ بضعة أيام . وقد تبين بالفحص وجود انتاج التهابي مضمّ . ويُرى الالتهابُ بالفحص عن قرب محيطاً بجراب هدي . وهكذا يمكن أن نعرّف الشعيرة بأنها حديثة حمجية حادة شاملة لأجربة الأهداب . وينبغي التشجيع على إنضاجها بالكمامات الحارة . ويُستعمل مرهم صاد للوقاية من الرمد (التهاب الملتحمة) الثانوي ، وحين النضج يُرفع الهدب المحدث للإصابة .

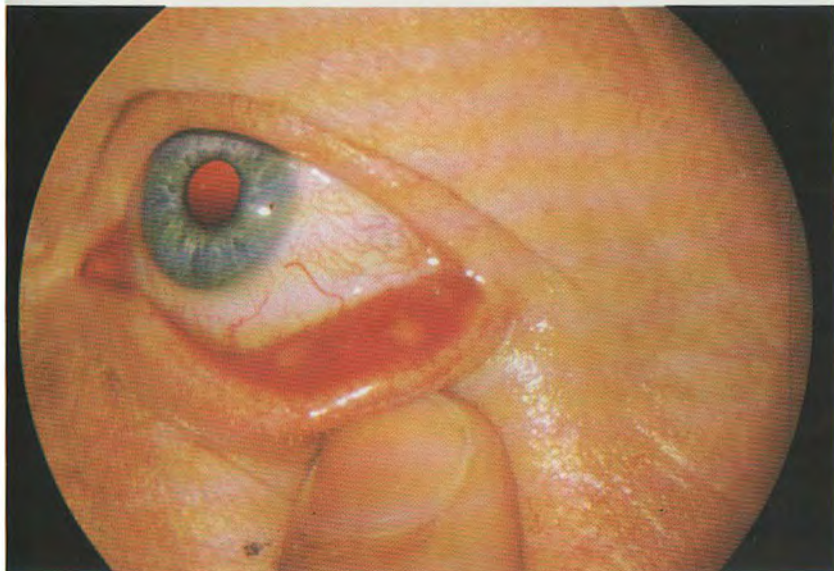105 Infected meibomian cyst. This patient also presents with a sore, swollen eyelid; it is infective, but close inspection shows that it is not pointing around the lashes, i.e. it is not a sty, but occurs above the lash line, at the junction of the inner and middle thirds in this case. It should be treated in the same way as a sty, but the patient should be told that once it has settled there will be a residual nodule present, which will almost certainly need incision and curettage.

الشكل 105 . التهاب كيسة ميبوميوس . يبدو الجفن لدى هذا المريض متنبهاً ومؤلماً . وبالفحص عن قرب يظهر أن الإصابة لا تبرز حول الأهداب فهي ليست شعيرة . ولكنها توجد فوق خط الأهداب عند اتصال الثلثين الإنسي و المتوسط في هذه الحالة . وينبغي أن تعالج الحالة حسب خطوط معالجة الشعيرة نفسها . ولكن ينبغي أن نخبر المريض أنه إذا بقيت الكيسة فستبقى بشكل عُقيدة تحتاج حتماً للشق والتحريف .

106



107

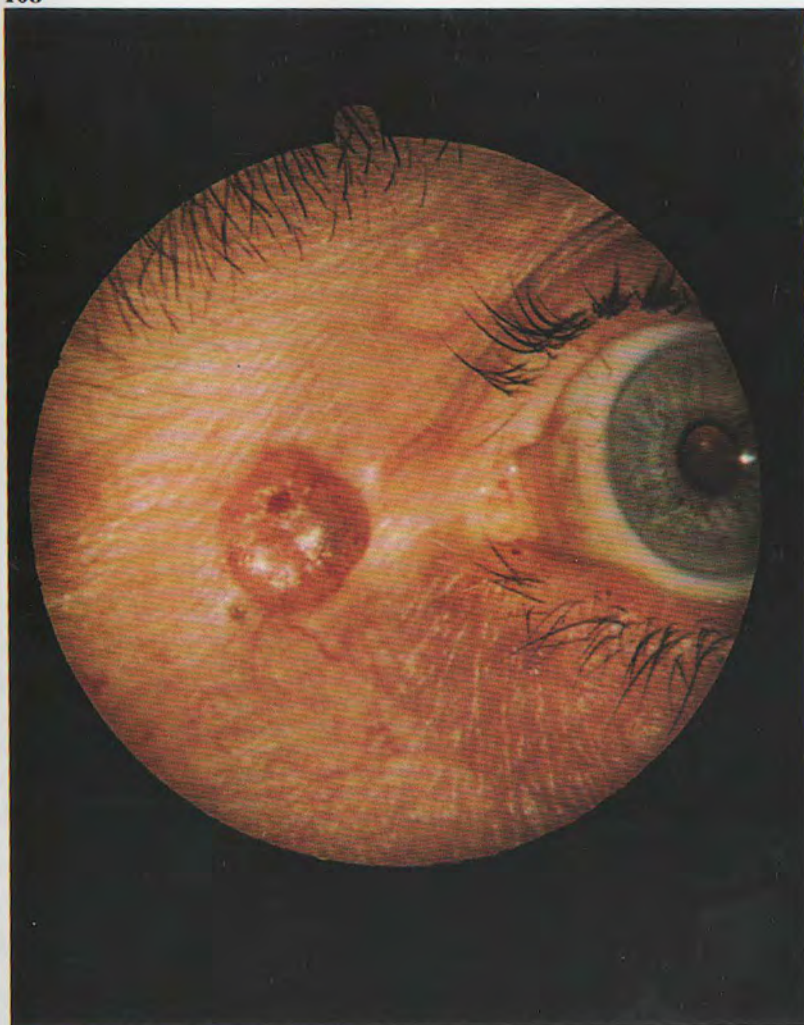


106 A meibomian cyst, which may or may not become infected like the previous figure, in which case it may be confused with a stye.

الشكل 106 . كيسة غدد ميبوميوس . يمكن أن تصبح هذه الكيسة مخموجة مثل الشكل السابق ، ويمكن أن تلتبس بالشعيرة .


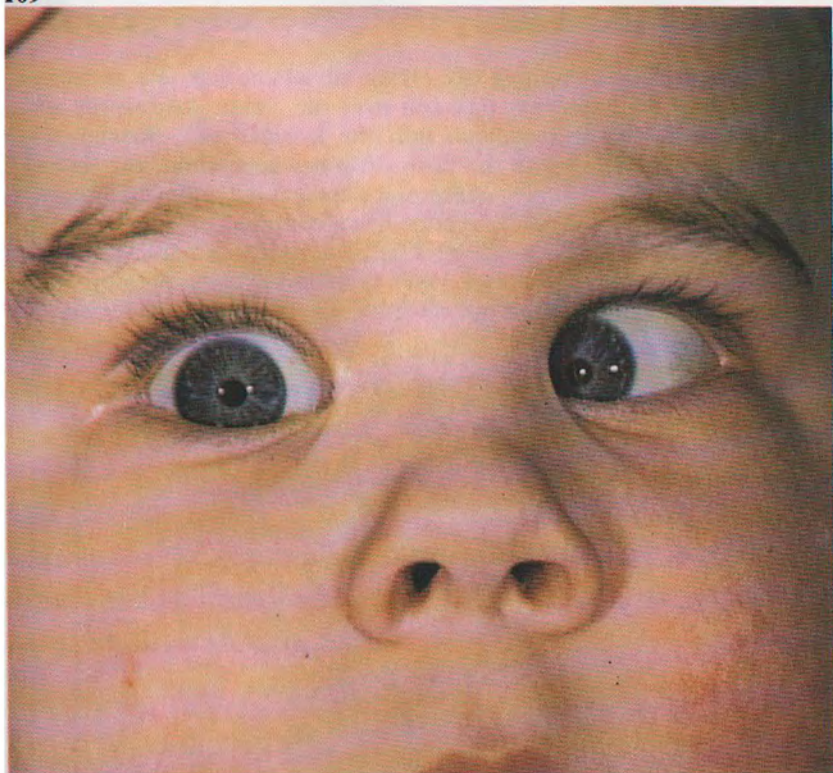
107 Two meibomian cysts, which appear as granulations on the glands of the deep surface of the lids. They may be seen by everting the appropriate lid.

الشكل 107 . كيستان لغدد ميبوميوس . تظهران بشكل تحبُّب في الغدد على الوجه الباطن للأجفان ، ويمكن رؤيتهما بقلب الجفن الموافق .



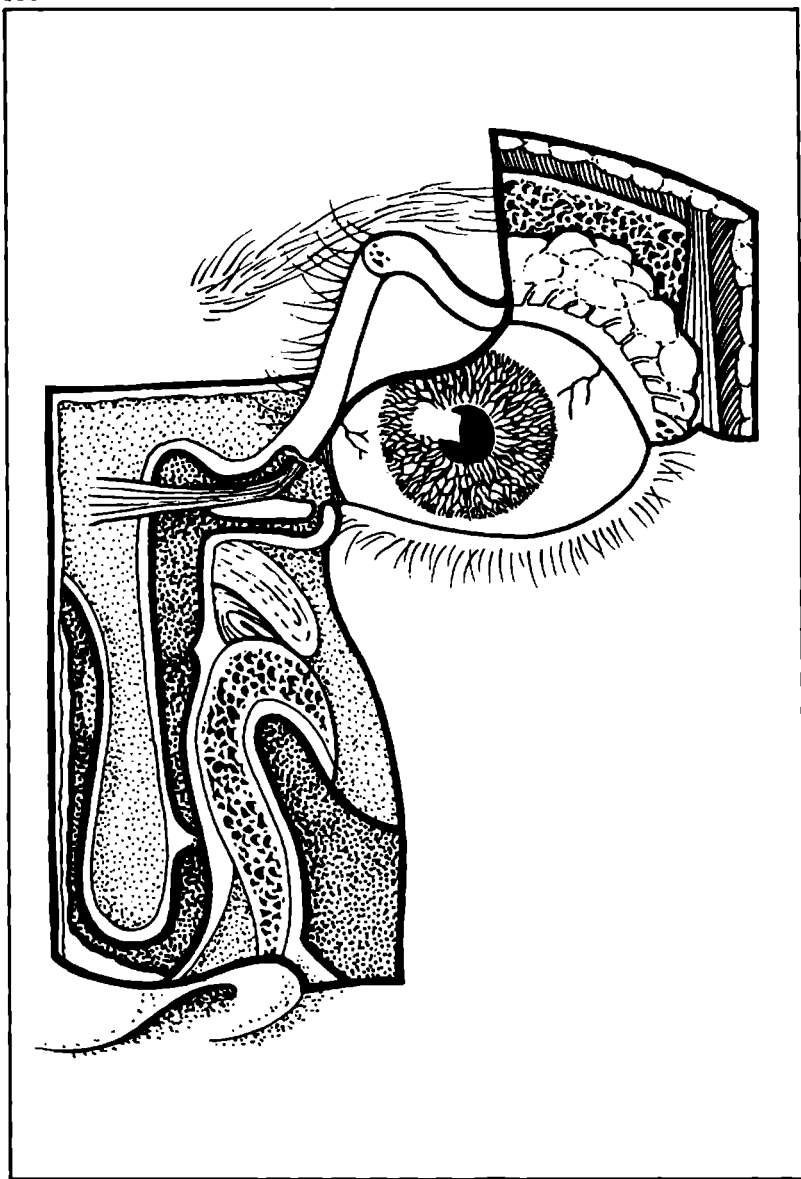
108 A basal cell carcinoma or rodent ulcer. These are extremely common around the eyes. The diagnosis is made by the presence of a raised, pearly nodule, perhaps with a central ulcer. They are difficult to treat because both surgery and radiotherapy may cause complications.

الشكل 108 . سرطانة قاعدية الخلايا أو القرحة القارضة . وهي شائعة جداً حول العينين . ويكون التشخيصُ بالاعتماد على وجود عقيدة لؤلؤية مرتفعة . وقد ترافق مع تقرُّح مركزي . وهي صعبة المعالجة ، لأن كلاً من الجراحة والمعالجة الشعاعية قد تؤديان إلى مضاعفات .



109 Squint. A squint may be defined as a loss of parallelism of the visual axis. Ocular posture is a **reflex action**, thus any interference with this reflex may cause a squint. Thus a **sensory defect**, e.g. a corneal scar, a unioocular congenital cataract, or a unioocular retinal affliction, may cause a squint because there is no stimulus to keep the eye straight. Similarly, a **loss of the central fusion sense**, as is common in mentally deficient children, may also cause a squint. Interference on the **motor side**, that is a nerve palsy or a neuromuscular abnormality, or a congenital abnormality of the muscles themselves may cause a squint. In most ordinary cases the child is far-sighted and has to over-focus for distance, and consequently, while giving excessive accommodation for, say, reading, also shows excessive convergence and turns one eye in. The danger is that the eye that turns in may be suppressed and there may be a permanent loss of vision. Because of this, all squints should be seen promptly, as early treatment may restore binocular vision and because in rare cases there may be some disease causing the ocular deviation.

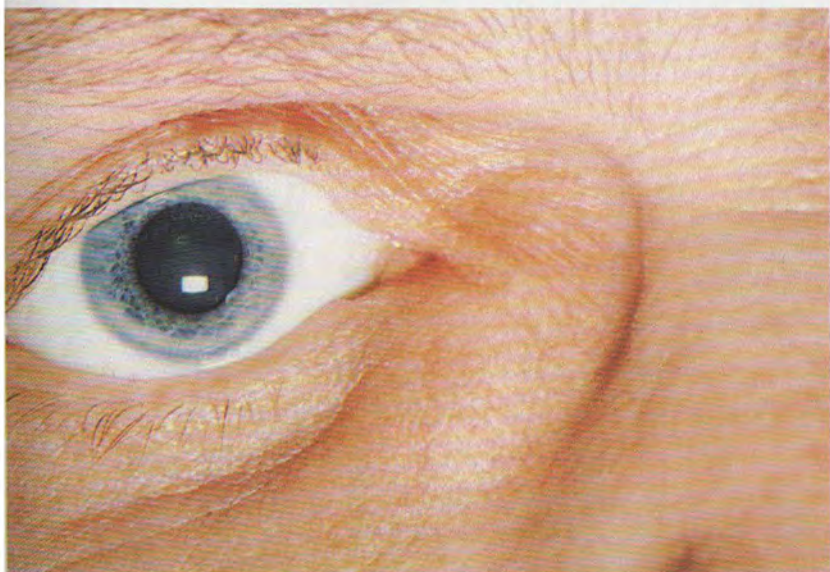الشكل 109 . الحول . يمكن أن يُعرَّف بأنه فقد التوازي بين المحاور البصرية ، فالوضعية العينية هي فعل انعكاسي ، لذا فأي تدخل في هذا المنعكس قد يؤدي إلى الحول ؛ لذلك فالخلل الحسي ، مثل الندبة القرنية والساد الولادي الوحيد الجانب أو إصابة الشبكية الوحيد الجانب ، كل ذلك يمكن أن يؤدي إلى الحول بسبب عدم وجود منبه يحفظ العين صائبة النظر . كما أن فقد حاسة الدمع المركزية ، كما هو شائع في التأخر العقلي عند الأطفال ، يمكن أيضاً أن يؤدي إلى الحول . وكذلك فإن كل ما يتدخل في الآلية الحركية ، كشلل الأعصاب أو الشنوذ العصبي العضلي أو الشنوذ الولادي في العضلات نفسها ، يؤدي إلى الحول . ويغلب ، في معظم الحالات المألوفة ، أن يكون الطفل مصاباً بعد بصر وعليه إجراء مطابقة للرؤية البعيدة ؛ ومن ثم إجراء مطابقة أشد مما ينبغي في القراءة ، مترافقة بتقريب أكبر أيضاً ولذا فإن عينه تنح إلى الإنسي . ويتمثل الخطر في أن العين التي تنح إلى الإنسي يمكن أن تُصاب بالتهبي أو التثييط ويحصل هنا نقص دائم في الرؤية . ولذلك ، فكل حول ينبغي أن يُرى فوراً ويُعالج باكراً ، إذ يمكن الحفاظ على الرؤية بالعينين بالعلاج ، ونظراً إلى أنه في بعض الحالات النادرة يمكن أن تكون بعض الأمراض هي السبب في انحراف العين.



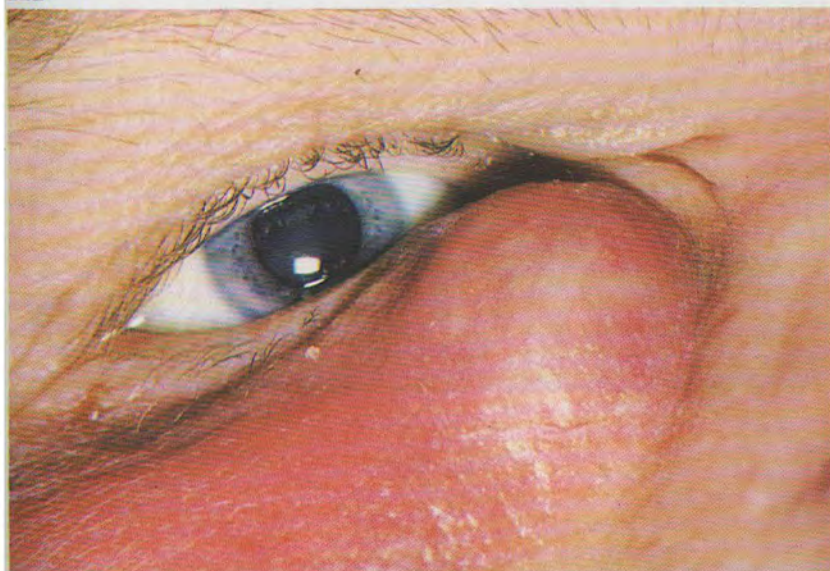
110, Epiphora, or a running eye. Diagram of the left tear passages showing that the tears may pass out over the globe, downwards and medially through the canaliculi into the lacrimal sac, through the lacrimal passages and into the nose. In a **newborn child**, the flap of membrane at the lower part of the tear passages may not canalise and the tears are dammed up. The baby has a continuously running eye, which intermittently becomes infected. Treatment is massage of the tear sac against the nasal bones, when in many cases the pressure may force the flap open. If this is not effective, probing may be necessary.

الشكل 110 . الدُماع . ترسيم رمزي لمسالك الدمع اليسرى ، يُظهر أن الدمع يمكن أن يمر على المقلة باتجاه الأسفل والإنسي خلال القنية إلى كيس الدمع ومن خلال مجاري الدمع إلى الأنف ؛ ففي الوليد ، يمكن أن تكون الشريحة الخاصة بالغشاء في النهاية السفلية لمسالك الدمع غير مثقوبة ولذا يتجمّع الدمع . ويحدث لدى الطفل المصاب بالدُماع الدائم التهاب بصورة متقطعة ، وتكون المعالجة بضغط كيس الدمع على عظام الأنف إذ قد ينفتح الغشاء بالضغط المحدث في الكثير من الحالات ، وإذا لم يُجد ذلك عندها يحتاج الأمر إلى السبر .

111



112

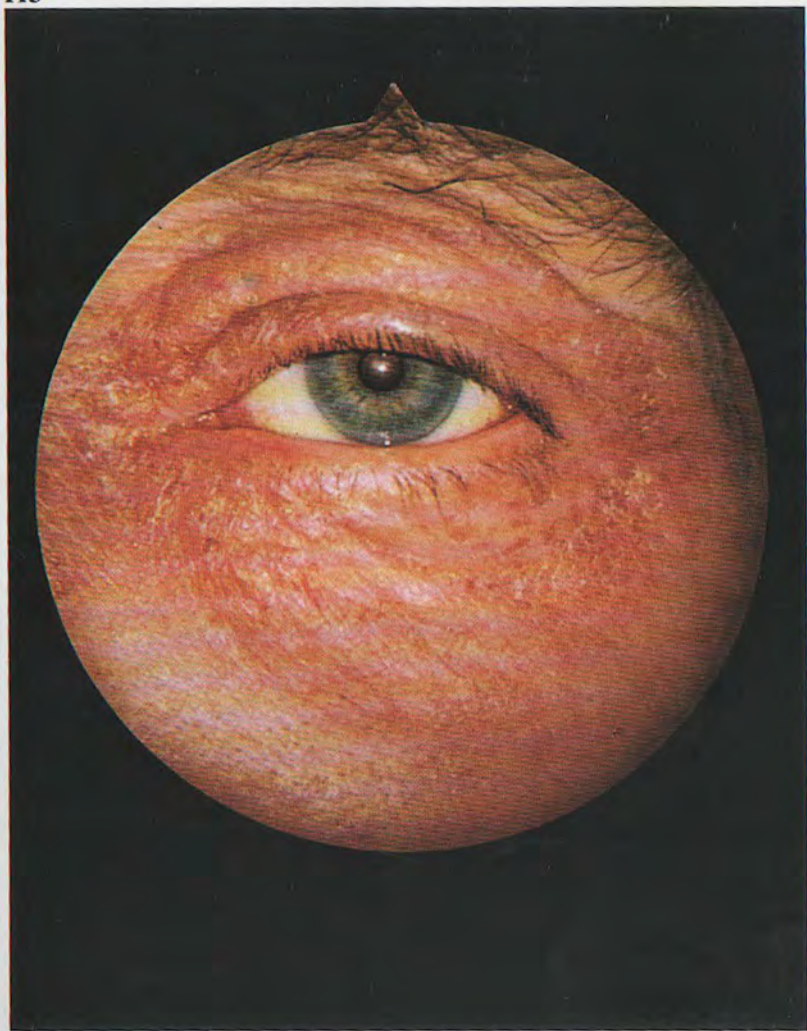


111 In **adults** there may be a chronic inflammatory stricture of the lower end of the tear sac and this may give an intermittent swelling near the inner canthus, as seen here, with a running eye.

الشكل 111 . عند الكاهلين . يوجد هنا تضيقٌ التهابي مزمن في النهاية السفلية لكيس الدمع ، وهذا يمكن أن يؤدي إلى انتباج متقطع قرب الموق الإنسي ، كما يظهر هنا مترافقاً مع الدماغ .

112 An abscess of the lacrimal sac caused by infection of the stagnating tear sac contents (same case as **111**). Such cases are best referred for surgery.

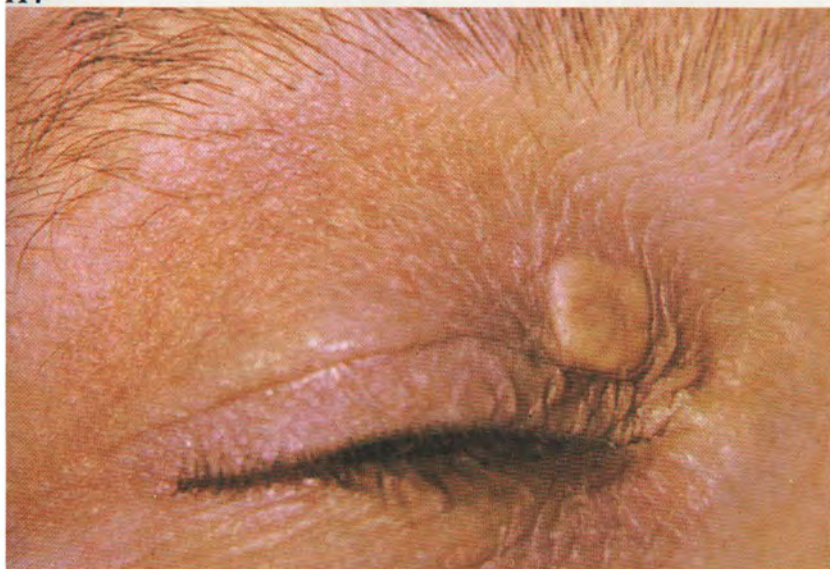الشكل 112 . خراج كيس الدمع . ينجم عن التهاب محتويات كيس الدمع المحتقنة (الحالة نفسها كما الشكل 111) . وفي مثل هذه الحالات يكون من المفضل إجراء الجراحة لها.



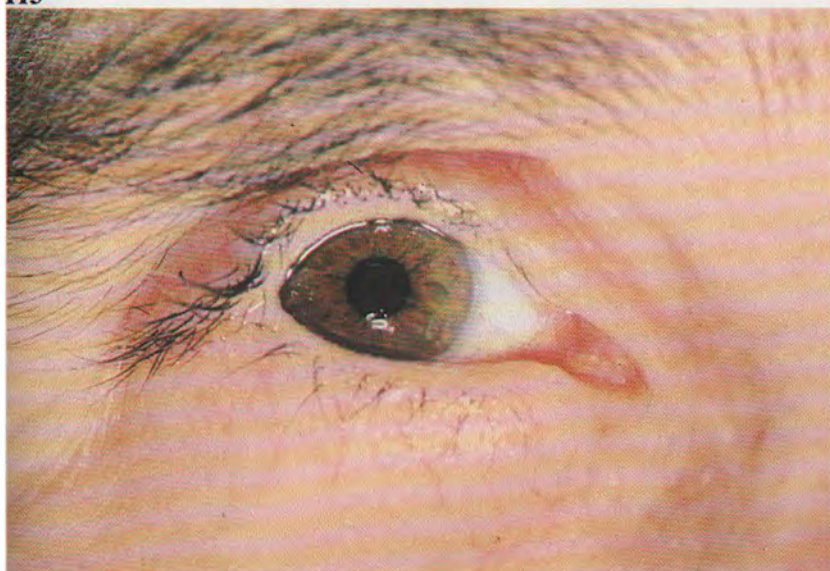113 Allergy. This is becoming increasingly common and is particularly associated with penicillin or neomycin, and sometimes drops used in the treatment of glaucoma. The diagnosis is made by the appearance of a red eye with eczematous skin changes, as seen here. Clearly the drops must be stopped, but this may be difficult if the patient requires them for treatment of glaucoma. Such cases should be referred back to the eye surgeon.

الشكل 113 . الأرجية . لقد أصبحت شائعة بشكل متزايد ، لاسيما فيما يتعلق بالبنسلين والنيوميسين وأحيانا بالقطرات المستعملة في علاج الزرق . ويعتمد التشخيصُ على ظهور العين الحمراء مع تغيرات إكزيمائية جلدية كما يُرى هنا . ومن الواضح أنه ينبغي إيقاف القطرة ، مع أنه قد يكون ذلك صعباً لاسيما عند المريض الذي يستعملها لمعالجة الزرق . وينبغي أن تُحال مثل هذه الحالات إلى جراح العينية .

114



115



حالات متفرقة أقل شيوعاً Less common miscellaneous conditions

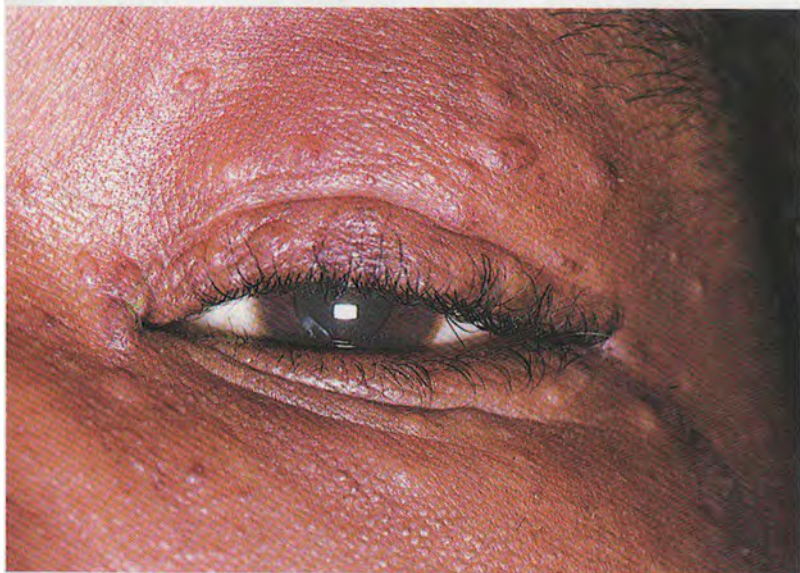114 Xanthelasma, showing the characteristic raised, yellowish nodules situated within the skin. They may be larger and indeed confluent around the upper and lower lids of both eyes. They are said to indicate the presence of diabetes.

الشكل 114 . اللويحات الصفراء . تظهر بشكل عقيدات صفراء مرتفعة نموذجية متوضعة في الجلد، ويمكن أن تكون أكبر . وفي الحقيقة ، تتجمع حول الجفنين العلويين والسفليين في العينين . ويُقال أنها تدل على وجود الداء السكري .

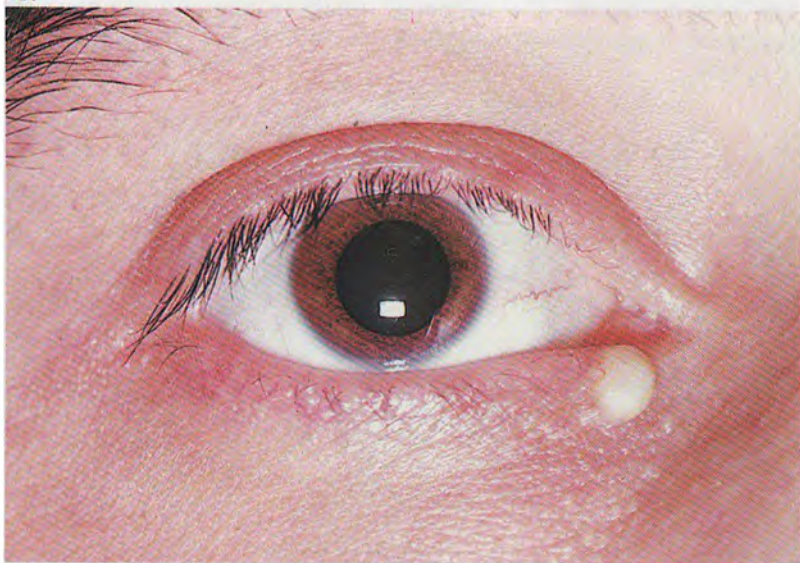115 A lateral tarsorrhaphy. Note that the lids have been sutured together some time previously and the sutures removed. This manoeuvre is used in all cases where corneal cover is deficient, i.e. thyroid disease, any form of proptosis, VIIth nerve palsy, etc.

الشكل 115 . الخياطة الوحشية للأجفان . لاحظ أن الأجفان هنا مخاططة إلى بعضها البعض بشكل واضح والغرز مرفوعة . وتستخدم هذه الطريقة في كل الحالات التي لا تكون فيها تغطية القرنية كافية ، كما هو الأمر في أمراض الدرق وكافة أشكال الجحوظ وشلل العصب السابع ... الخ .

116



117



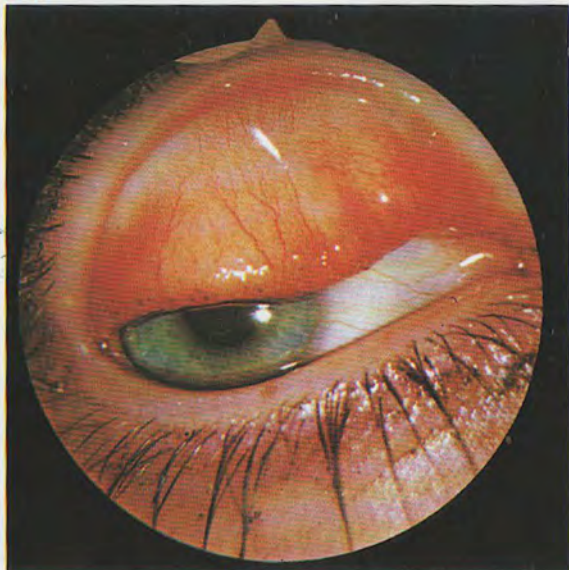116 The appearance of multiple painless nodules within the skin of the lids of a member of the negro race should always suggest the diagnosis of **sarcoidosis**, which can easily be confirmed by biopsy of one of the lesions.

الشكل 116 . ينبغي أن يوحي ظهور عقيدات غير مؤلمة متعددة ، ضمن جلد الأجفان لدى شخص زنجي ، بتشخيص الغرناوية التي يمكن إثباتها بسهولة بأخذ خزعة من إحدى الآفات .

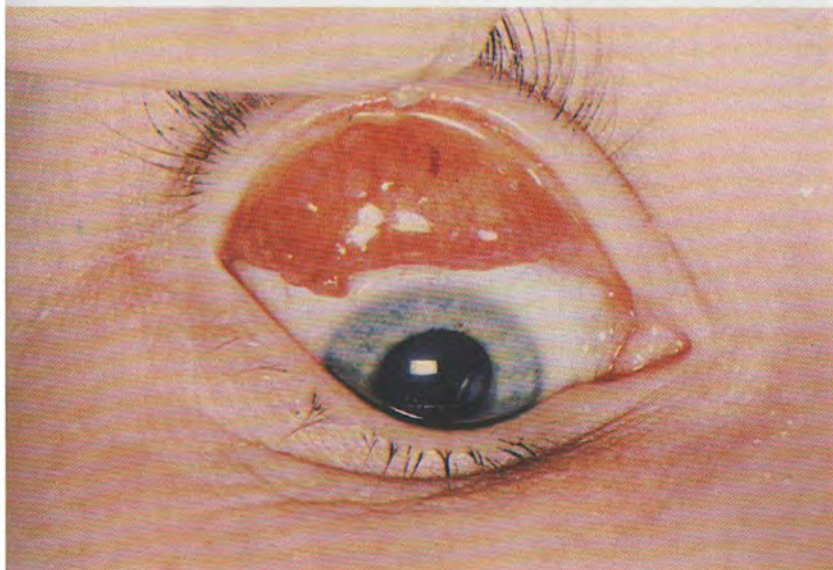
117 This is a **retention cyst** of one of the numerous glands on the edge of the lid. These are of no significance but are cosmetically unsatisfactory. They are easily treated by careful incision of the roof of the cyst and expression of the fatty contents.

الشكل 117 . كيسة احتباسية في إحدى الغدد الكثيرة على حافة الجفن . وليس لهذه الآفة أهمية ، لكنها مزعجة من الناحية الجمالية . ويمكن معالجتها بسهولة بشق سقف الكيسة بشكل دقيق وعصر محتوياتها الدهنية .

118



119



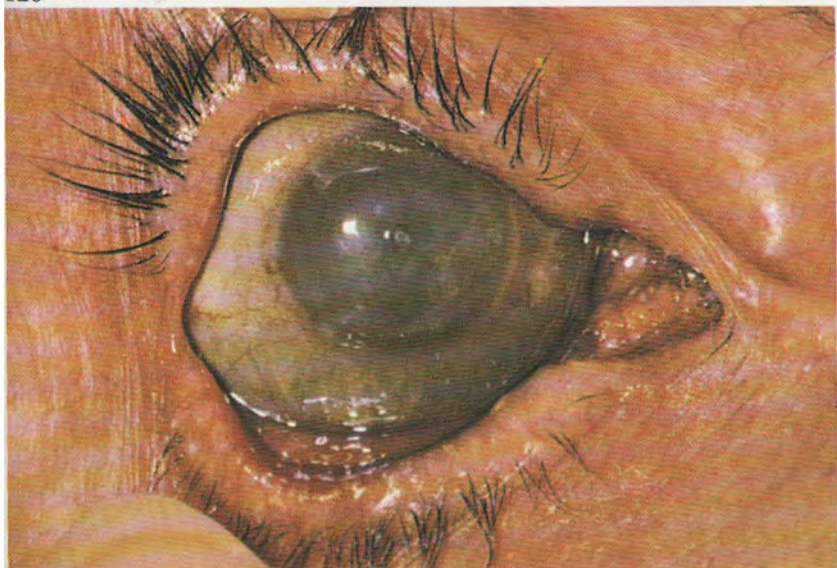118 Conjunctiva of the upper fornix. Note **mascara deposited sub-conjunctivally**. The upper lid has been everted and along its edge may be seen sub-conjunctival black patches caused by the deposition of mascara, which has been used for cosmetic purposes over some years. This condition is becoming increasingly common.

الشكل 118 . ملتحمة الرتج أو القبو العلوي . لاحظ توضع المسكرا تحت الملتحمة . وقد جرى قلب الجفن العلوي ، ويمكن أن تُرى على طول حافته بقع سوداء تحت الملتحمة ، تعود إلى توضع المسكرا التي استعملت لأهداف تجميلية خلال عدة سنوات . وقد أصبحت هذه الحالة أكثر شيوعاً اليوم .

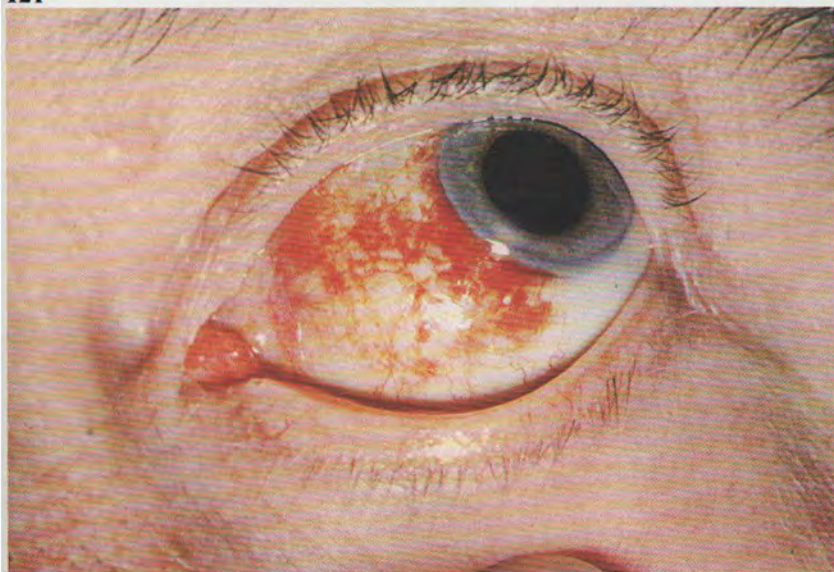119 Vernal catarrh. The patient is usually young and complains of symptoms suggestive of conjunctivitis, but itching is a prominent symptom.

الشكل 119 . الرمد الربيعي (النزلة الربيعية) . يكون المريض شاباً عادة ، ويشكو من أعراض توحى بالتهاب الملتحمة ، لكن الحكّة عرض بارز فيه .

120



121



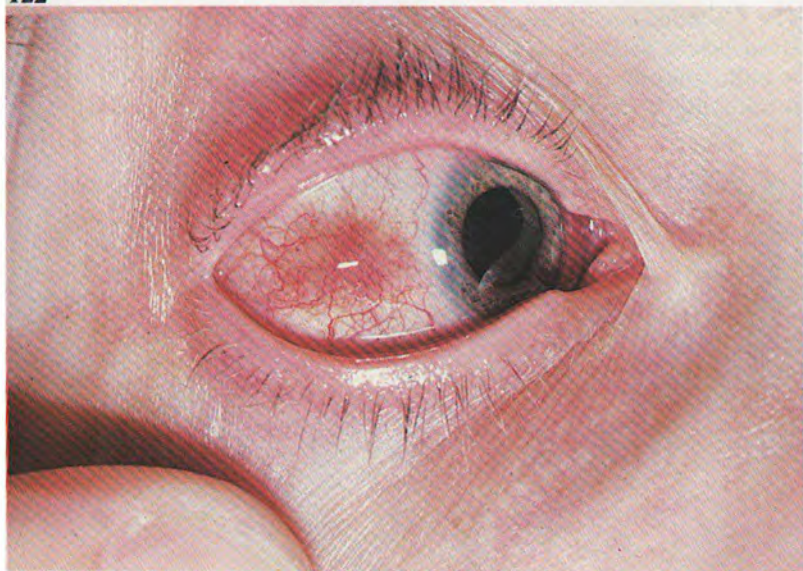120 Argyrosis. This condition results from the deposition of silver following the use of silver nitrate drops over many years.

الشكل 120 . ترسُّب أملاح الفضة . تنجم هذه الحالةُ عن توضع أملاح الفضة بسبب استعمال قطرة نترات الفضة بشكل مستمر ولعدة سنوات .

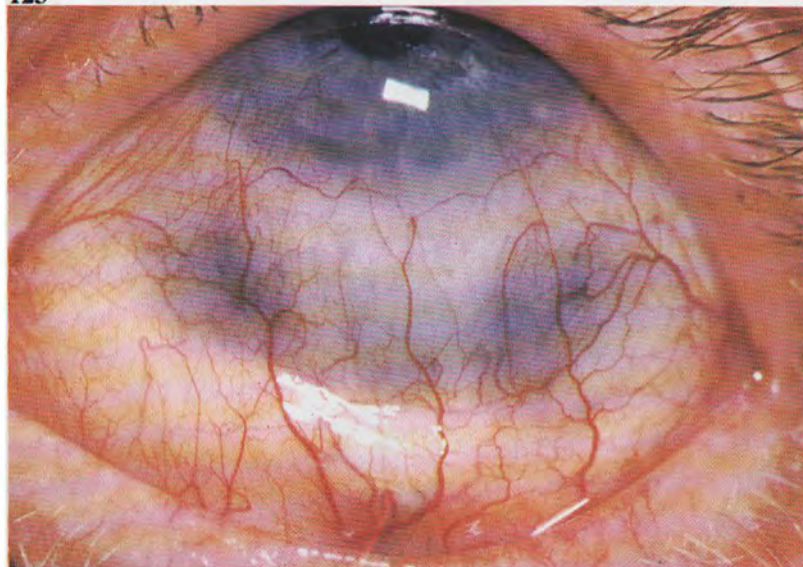
121 A spontaneous sub-conjunctival haemorrhage. These are common in middle-aged and elderly people and an isolated episode is of no significance. Further attacks may mean that there is a bleeding diathesis present.

الشكل 121 . النزف تحت الملتحمة العفوي . وهو شائع في متوسطي العمر والمسنين، ويكون حدثاً عارضاً ، وعندما يحدث بهجمات أكثر تواتراً فقد يدل على وجود تأهّب للنزف .

122



123



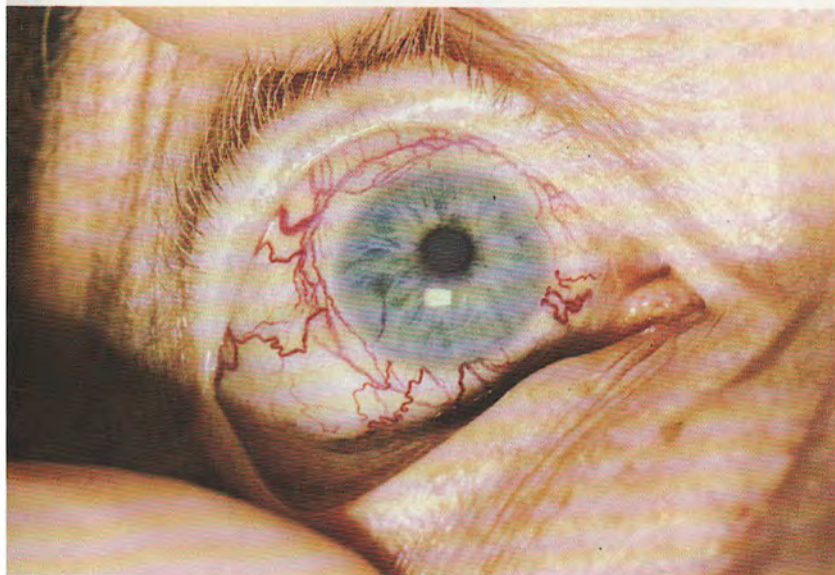
122 A patch of **scleritis**. Note that the conjunctival congestion is only localised, but that there are also deeper vessels involved. Such a condition may be associated with systemic diseases, particularly of the arthritic type.

الشكل 122 . بقعة من التهاب الصلبة . لاحظ أن احتقانَ الملتحمة موضّع ، لكن هناك أيضاً أوعية عميقة مصابة. وقد ترافق مثلُ هذه الحالة أمراضاً مجموعية ، لاسيّما من نمط التهاب المفاصل .

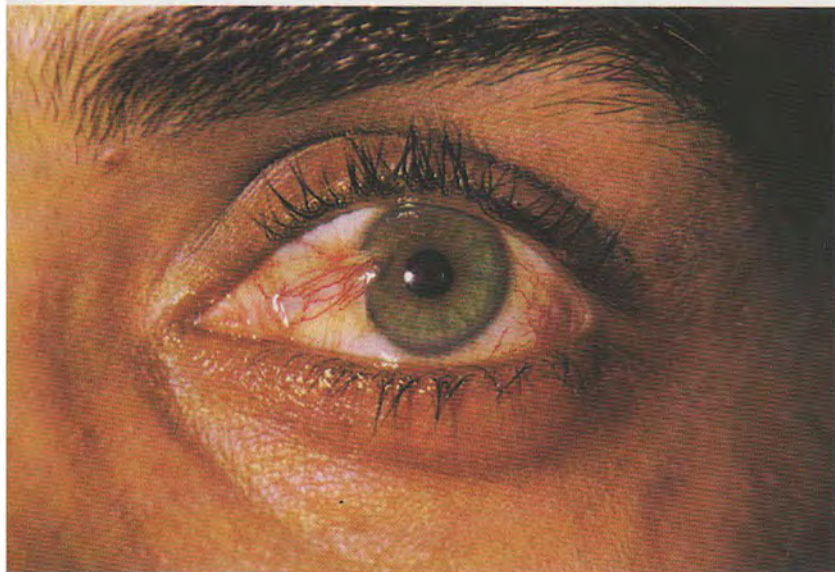123 Scleromalacia. This is thinning of the sclera resulting from recurrent attacks of scleritis (see 122).

الشكل 123 . تليّن الصلبة . وهو ترقّق في الصلبة ، يعود إلى تكرّر هجمات التهاب الصلبة الناكس (انظر الشكل 122) .

124



125



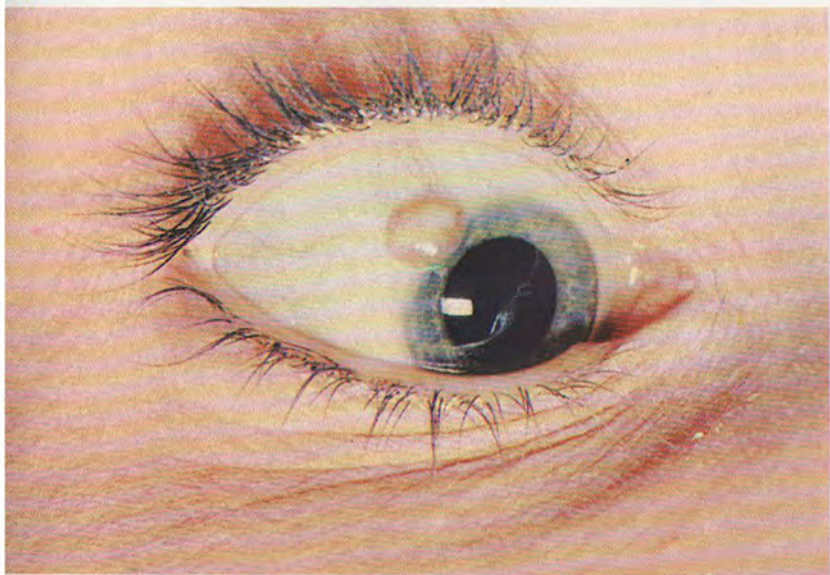
124 Carotico-cavernous sinus fistula. The back pressure produces this tremendous dilation and congestion of the conjunctival veins, which is pathognomonic. In due course this congestion gives rise to raised intra-ocular pressure and the eye goes blind.

الشكل 124 . ناسور السباتي والجيب الكهفي . يؤدي الضغطُ من الخلف إلى هذا التوسع الهائل وإلى احتقان الأوردة الملتحمة التي تميّز المرض . وفي الحقيقة ، يشير هذا الاحتقان إلى فرط الضغط داخل العين ، والعين تتجه إلى العمى .

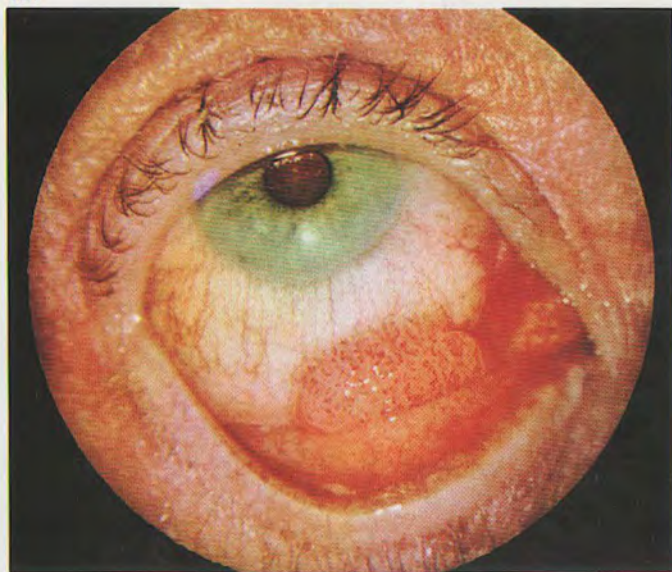
125 Pterygium. This is an extremely common fibro-vascular membrane, which may grow over the centre of the cornea. If it does so, it should be removed, as it may impede vision.

الشكل 125 . الظفرة . وهي غشاء وعائي ليفي ينمو باتجاه مركز القرنية . وينبغي استئصالها لأنها قد تعيق الرؤية .

126



127



159

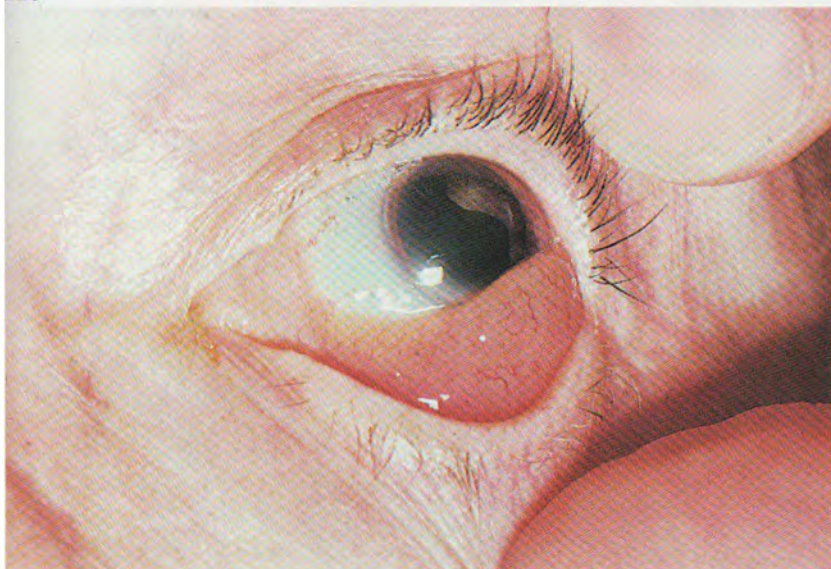126 A dermoid tumour, seen in its characteristic position straddling the limbus. It is yellowish and raised. It should be removed.

الشكل 126 . الورم نظير الجلد (الجلداني) . يُرى في الحالة النموذجية عند الحُوف ، وهو أصفر ومرتفع وينبغي أن يُستأصل .

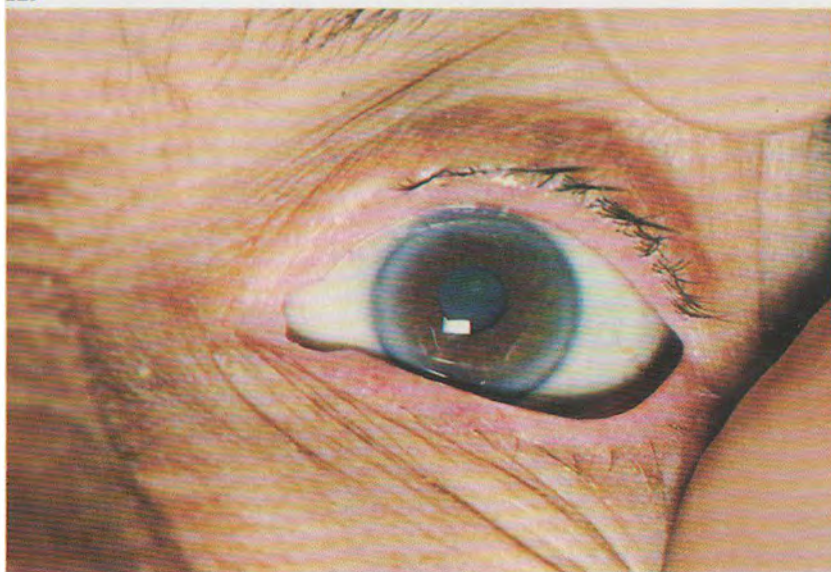127 A conjunctival papilloma. These may become very large and pedunculated, in which case they should be excised. They can be caused by a viral infection, in which case they may be multiple and extremely difficult to treat.

الشكل 127 . الورم الحلبي الملتحمي . يمكن أن يصبح كبيراً جداً ومعنقاً ذا سويقة، وعندئذ ينبغي استئصاله . وقد ينجم عن التهاب فيروسي ؛ كما قد يكون متعدداً وصعب المعالجة للغاية .

128



129



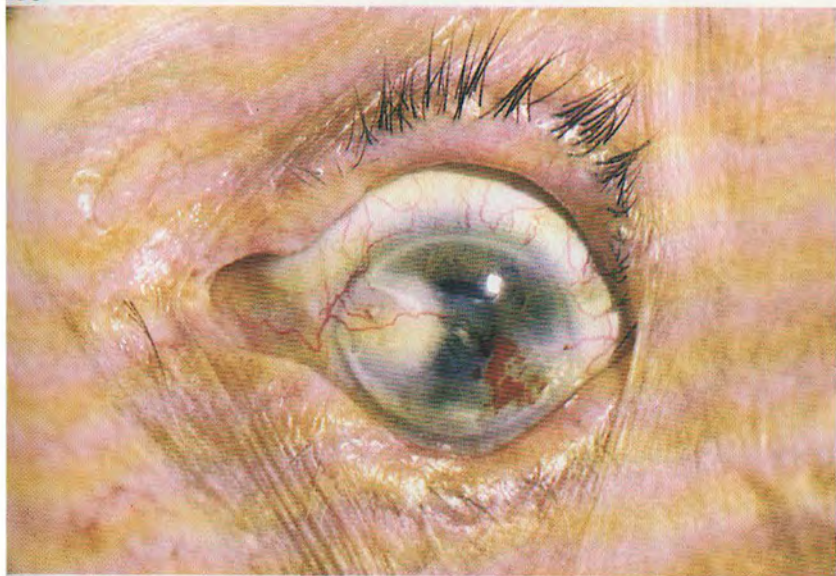128 A lymphoma. The characteristic salmon pink swelling may occur in either the upper or lower fornix. Biopsy confirms the diagnosis, and although these lesions melt away with radiotherapy they may be associated with diffuse lymphomatous lesions elsewhere, or in the other orbit.

الشكل 128 . الورم اللمفي . قد يظهر التورم القرنفلي السلموني النموذجي في القبو العلوي أو السفلي . وتثبت الخزعة التشخيص ، ومع أن هذه الآفات تزول بالمعالجة الشعاعية ، فقد تترافق بآفات لمفية ورمية منتشرة في مواضع أخرى ، أو في الحجاج الآخر .

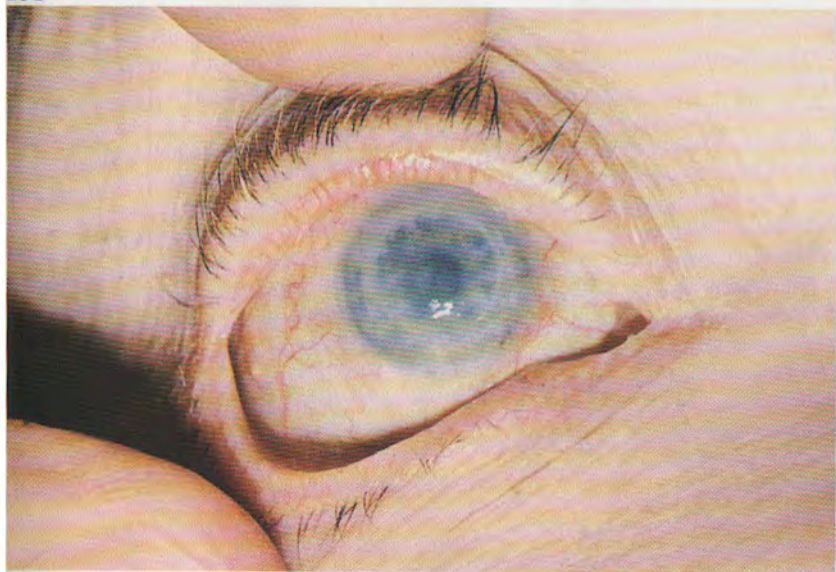
129 Arcus senilis. This is a deposition of fat just within the limbus, within the substance of the cornea. It is very common in middle-aged and old people and is of no significance.

الشكل 129 . القوس الشيخوخية . وهي عبارة عن توضعات دهنية في الحُوف أو الحوف في لحمة القرنية . وتكون شائعة جداً في الأعمار المتوسطة والمتقدمة ، وليس لها أهمية .

130



131



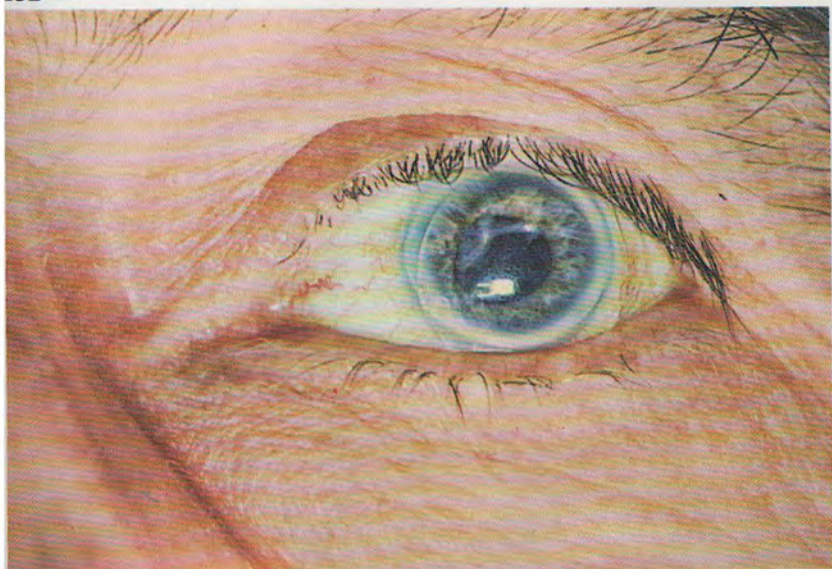130 Mustard gas keratitis. This is usually bilateral, can be associated with much scarring, and is characterised by the intra-corneal haemorrhages seen here.

الشكل 130 . التهاب القرنية بغاز الخردل . وهو حالة مزدوجة ، يمكن أن تترافق بتندُّب شديد . ويتميز بوجود النزف داخل القرنية .

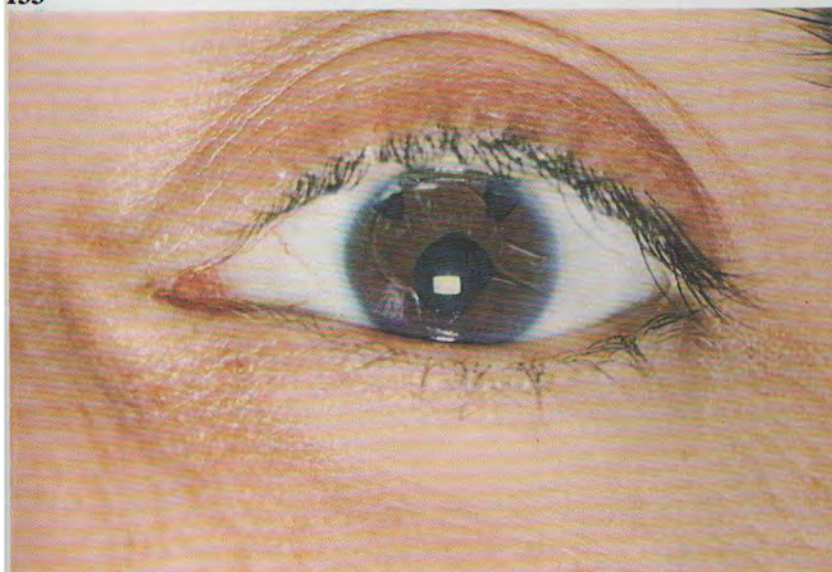
131 A corneal graft that has failed because of a host–donor reaction. The circular scar at the bed of the donor may be seen, together with the stitch marks and the haze involving both.

الشكل 131 . طعم قرنوي مخفق . يعود السببُ في هذه الحالة إلى التفاعل بين المعطي والآخذ . وتُشاهد ندبة دائرية في فراش المعطي ، مع آثار الغرز والتكدُّر في الجهتين ، أي لدى المعطي والآخذ .

132



133

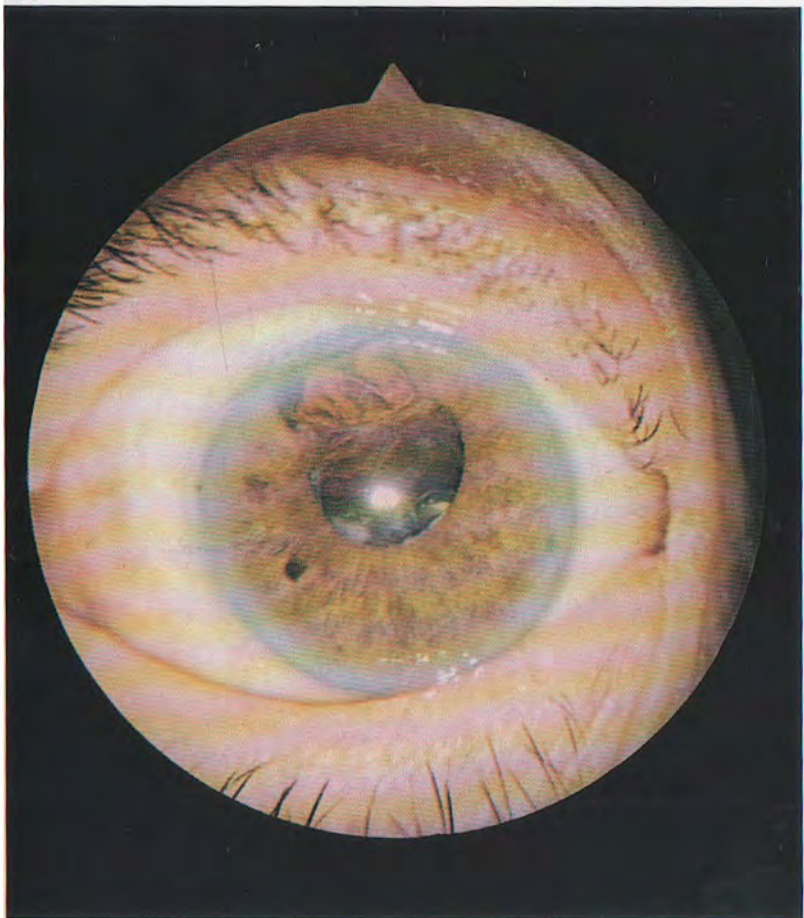


132 A corneal contact lens. The curved border of the lens can be seen slightly offset from the limbus. There are white fibrous patches behind an irregular pupil, as this is a case of a traumatic cataract that has been partially removed in a young person. Binocular vision can be restored only by a contact lens or an intra-ocular plastic lens (see 133). Tremendous advances have recently been made in contact lenses and intra-ocular plastic lenses, and there are very many types of both sorts. From the general point of view, it is worth remembering that some sorts of soft lenses can be ruined by the absorption of eye drops and, with the intra-ocular lenses, one must be very careful with regard to the application of drops that alter the size of the pupil. Both these problems are probably best dealt with by specialists.

الشكل 132 . عدسة لاصقة قرنية صغيرة . يمكن رؤية الحافة المنحنية للعدسة وقد تجاوزت الحُوف قليلاً . وهناك بقع ليفية بيضاء خلف الحدقة غير منتظمة ، وهي حالة ساد رضحي أُجري استخراجه عند شخص شاب . ولا تحصل الرؤية بالعينين إلا بواسطة العدسة اللاصقة وأحياناً بعدسة لدائنية داخل العين (انظر الشكل 133) . وقد طرأ اليوم تقدّم هائل على صناعة العدسات اللاصقة والعدسات اللدائنية داخل العين ، وهناك اليوم أنماط هائلة من كلا النوعين . ومن الجدير بنا أن نتذكّر بوجه عام أن بعض أنواع العدسات اللدنة قد تتخرّب بفعل امتصاص قطرات العين ؛ ولذلك ينبغي أن نكون حريصين كثيراً عند تطبيق القطرات التي تغيّر حجم الحدقة بالنسبة للعدسات داخل العين . ويمكن أن يكون الاختصاصيون أقدر الأطباء على التعامل مع هذه المشاكل .

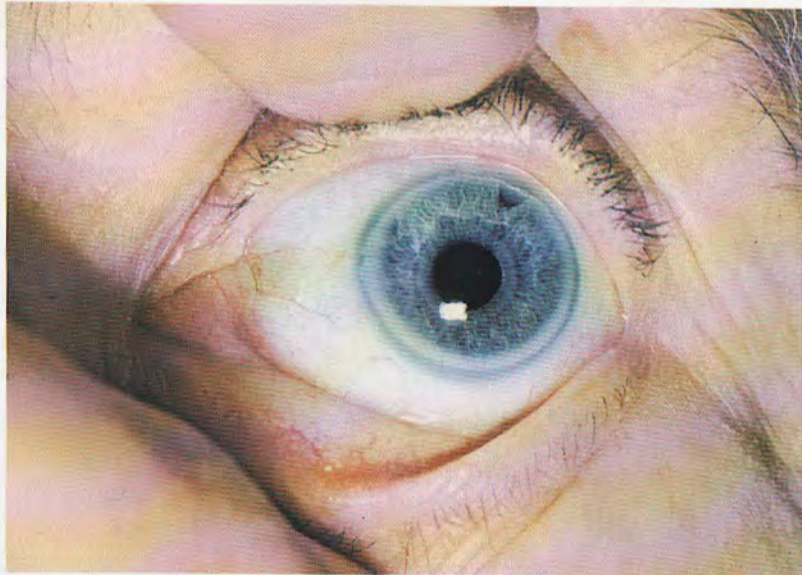
133 An intra-ocular plastic lens can be seen in the anterior chamber. It has three limbs, two of which can be seen: one pointing outwards, the other downwards. This is also a case of a traumatic cataract, and two small holes in the iris can be seen.

الشكل 133 . عدسة لدائنية داخل العين . يمكن أن تُرى في البيت الأمامي ولها ثلاثة أذرع يرى منها اثنان ، أحدهما في الأعلى و الآخر في الأسفل . وهذه هي حالة ساد رضحي . ويمكن أن يُرى أيضاً ثقبان صغيران في القرنية .



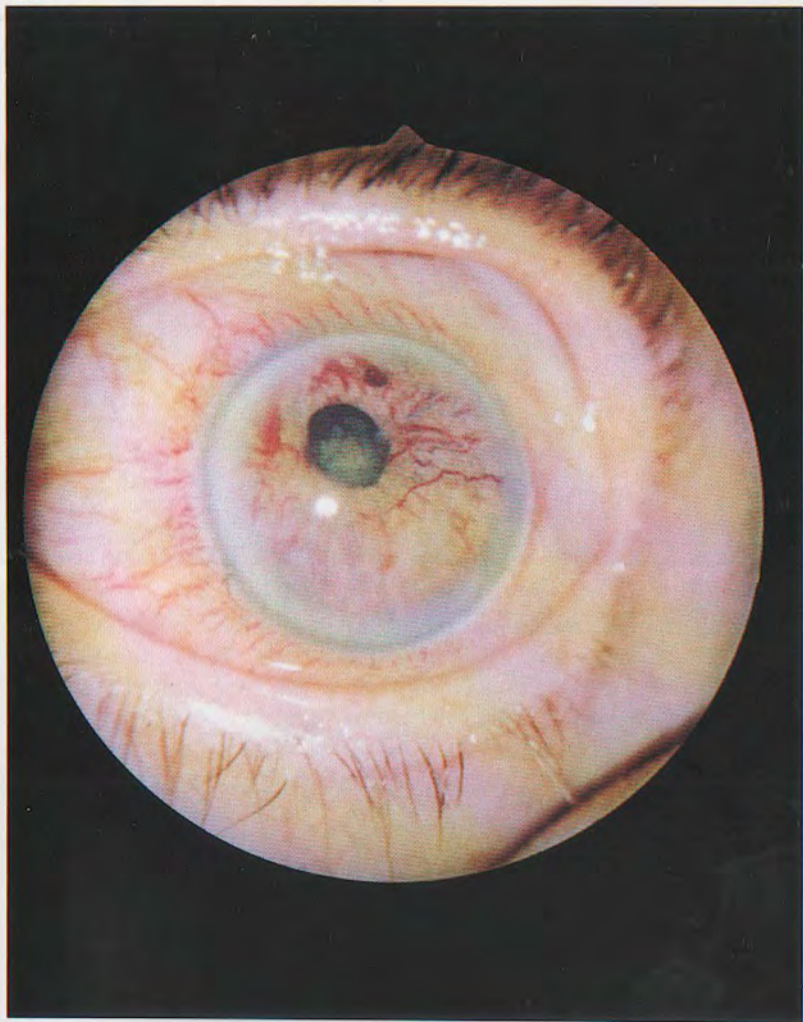135 An after-cataract. Older techniques of cataract removal meant leaving behind the capsule of the lens, which occasionally thickened, giving an appearance like this. In these cases vision can be restored only by further minor operation.

الشكل 135 . الساد التالي . وهو ناجم عن الطريقة القديمة لاستخراج الساد ، والغاية منها ترك محفظة البلورة التي تتكثف أحيانا وتعطي منظراً مشابهاً لهذا الشكل . وفي هذه الحالات ، يمكن الحفاظ على الرؤية بعملية صغرى إضافية .



134 An **aphakic eye**, i.e. one that has had the cataract removed, showing the common surgical end-result. Note that there is a clear black pupil and a small black segment at the periphery of the iris, which is an iridectomy, a manoeuvre always done when the lens is being removed surgically.

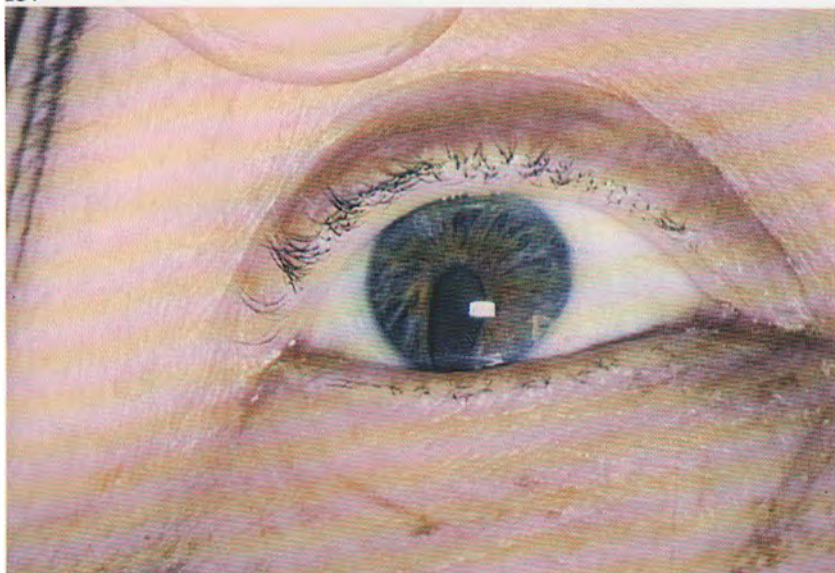
الشكل 134 . عين لابلورية . وهي تدلُّ على استخرج الساد بعمل جراحي .
ويلاحظ وجود الحدقة السوداء النيرة والقطعة السوداء الصغيرة في وحشي القزحية ،
وهي عبارة عن خزع قزحية . وتجرى هذه الطريقة عادة عندما تستخرج العدسة
بعمل جراحي .



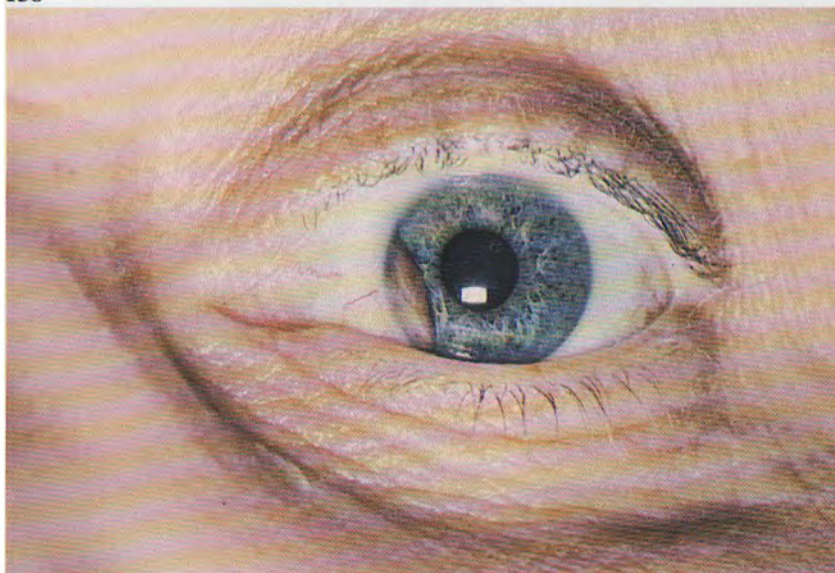
136 Rubeosis of the iris in a diabetic. Note that the pupil is off-centre, the iris atrophic and covered by a sheet of fine blood vessels. This is often the end-result of diabetes affecting the eye.

الشكل 136 . احمرار (تورُّد) القزحية في الداء السكري . يُلاحظ أن الحدقة بعيدة عن المركز . وتبدو القزحية ضامرة ومغطاة بطبقة من الأوعية الدموية الصغيرة . وهذه هي عادة النتيجة النهائية لتأثير الداء السكري في العين .

137



138



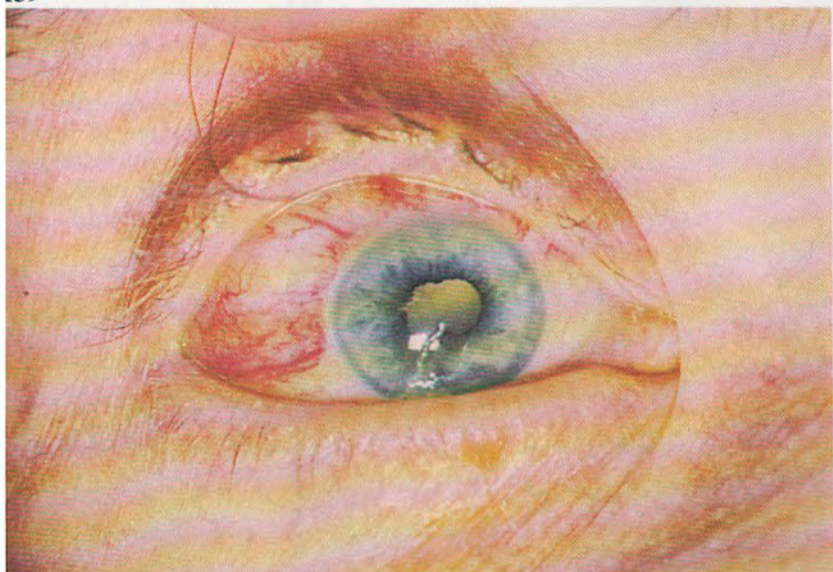
137 Coloboma of the iris. Note that the iris is deficient downwards. This is a congenital defect caused by faulty closure of the optic vesicle. It is frequently associated with similar defects in the retina and choroid (see 140).

الشكل 137 . ثَلَامَةُ (نقص) القزحية . لاحظ نقص القزحية في الأسفل ؛ وهذا النقص هو شذوذٌ ولادي ناجم عن عدم انغلاق الحويصل البصري ، يترافق كثيراً بنقص مشابه في الشبكية والمشيمية (انظر الشكل 140) .

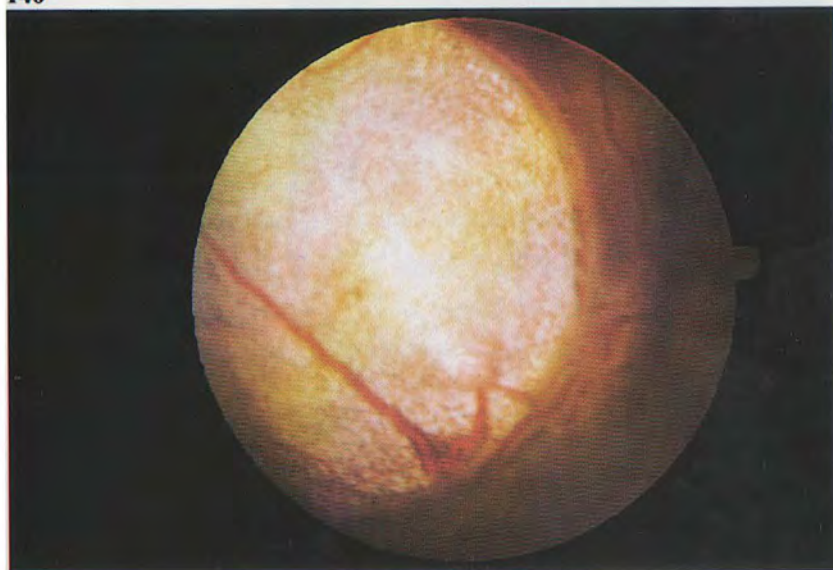138 A malignant melanoma of the iris and ciliary body. Note that there is a dark swelling pushing forward from the iris and is clearly arising from its root. Such a tumour, if left, will spread round the angle of the eye and give a form of glaucoma.

الشكل 138 . ورم صباغي خبيث في القزحية والجسم الهدبي . لاحظ وجود انتباج داكن يندفع إلى الأمام من القزحية ويرتفع بوضوح عند جذرها . وإذا ترك مثل هذا الورم وشأنه ، ينتشر حول زاوية العين ، ويؤدي إلى أحد أشكال الزرق .

139



140



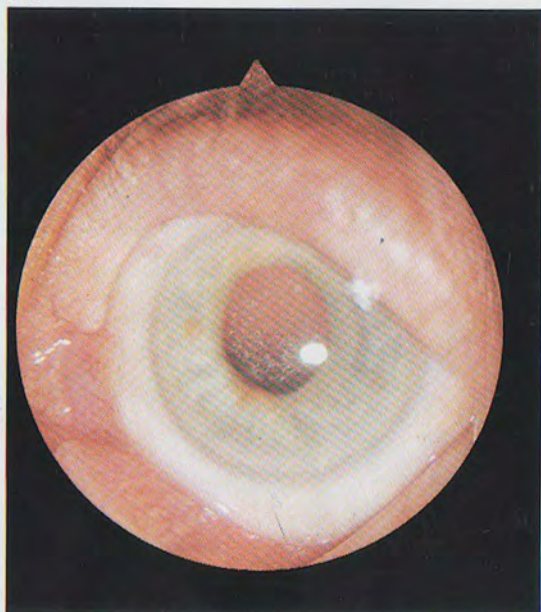
139 An endophthalmitis. Note that the eye is congested, the pupil irregular as a result of iridocyclitis and there is a yellowish reflex (pus) from the back. This may be seen in cases of septicaemia, when the eye virtually becomes a bag of pus.

الشكل 139 . التهاب باطن العين . لاحظ أن العين محتقنة هنا والحدقة غير منتظمة بسبب التهاب القرنية والجسم الهدبي . وهناك منعكس أصفر من الخلف (قيح) ، ويمكن أن يُرى هذا في حالات تجرثم الدم عندما تصبح العين كيساً من القيح تقريباً .

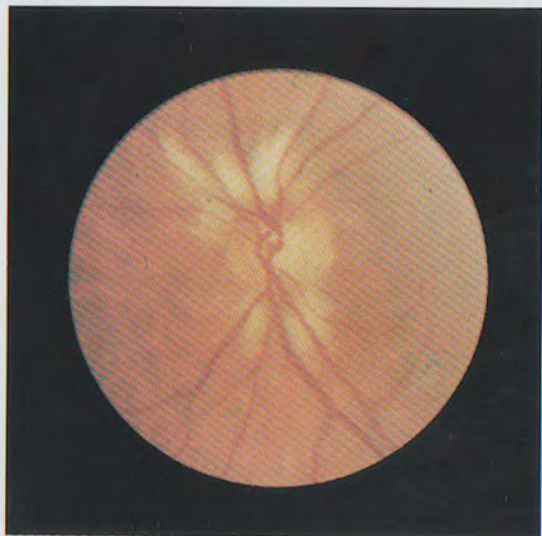
140 A choroidal coloboma. This is a congenital malformation of the choroid and retina often seen with an iris coloboma (see 137). The normal retina and choroid is seen on one side, while in the pale area is a deficiency of these structures, the ophthalmoscope viewing the sclera directly.

الشكل 140 . ثَلَامَةُ المَشِيمِيَّة . وهي شذوذ ولادي في المشيمية والشبكية ، يرى غالباً مع ثَلَامَةُ القرنية (انظر الشكل 137) . وترى الشبكية والمشيمية سويتين في جهة واحدة ، بينما في المسافة الشاحبة يوجد نقص في هذين النسيجين . وترى الصلبة بمنظار قاع العين مباشرة .

141



142



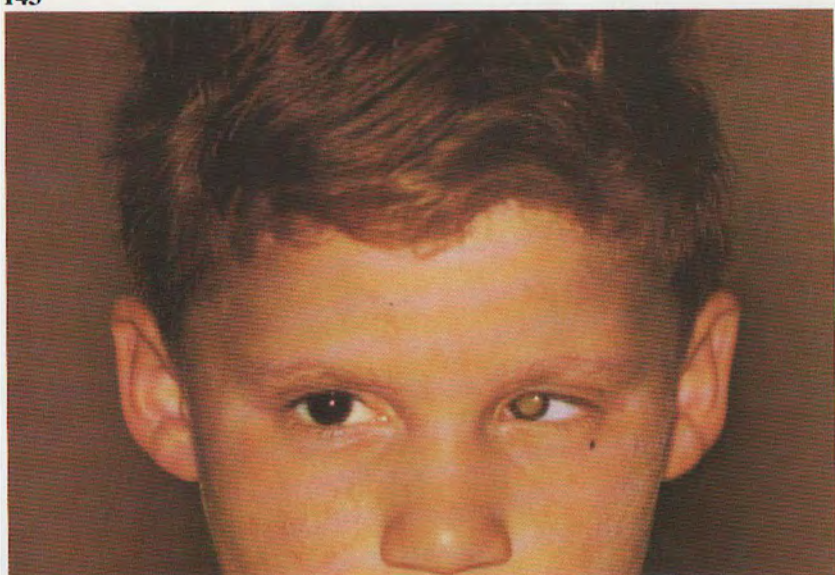141 Astroid hyalitis. This is a benign, symptomless degeneration of the vitreous, characterised by minute yellowish balls floating within the eye and easily seen with the ophthalmoscope. Although very dramatic, they are of no significance. They should be distinguished from synchysis scintillans, which appears only on movement of the eye and is characterised by the appearance of 'small burnished plates', which disappear again when the eye moves back to its original position. This condition is also of no significance, but is sometimes worrying to the examining clinician.

الشكل 141 . التهاب الزجاجية النجماني . حالة حميدة تمثل تنكساً من غير أعراض في الجسم الزجاجي ، ويتصف بظهور كرات صفراء دقيقة تطفو في العين وتُشاهد بسهولة. بمنظار قاع العين . ورغم أنها مثيرة جداً ، إلا أنها عديمة الأهمية . وينبغي تمييزها عن البلورات الكولسترولية ، التي تظهر بحركة العين فقط ، وتتصف بظهور "بقع بنية صغيرة" تختفي من جديد عند تحريك العين نحو وضعها الأصلي . وليس لهذه الحالة أهمية أيضاً ، لكنها تقلق الطبيب الفاحص أحياناً .

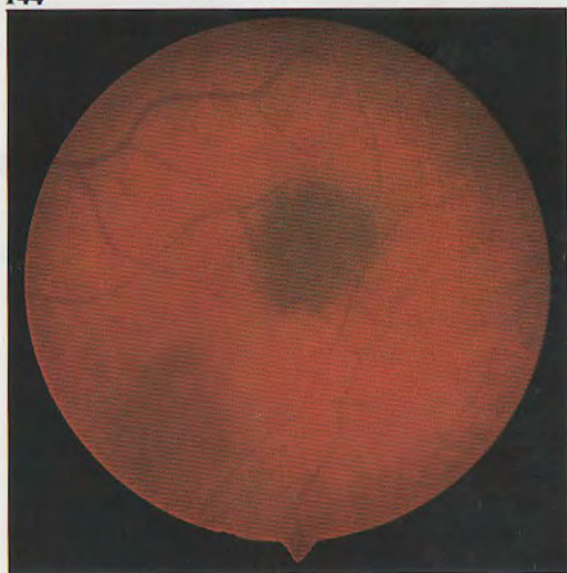
142 Myelinated nerve fibres. This condition causes undue worry, but is of no significance as it is symptom-free and is merely the prolongation into the eye of the myelination process that occurs in the CNS. It should be noted and explained to the patient merely to prevent anxiety in the future.

الشكل 142 . الألياف العصبية النخاعينية . تؤدي هذه الحالة إلى قلق لا مبرر له ، حيث أنه لا قيمة لها ، فهي لا تحدث أعراضاً ؛ ولا تعدو أن تكون امتداداً لعملية التملن أو التنخع ، التي تحدث في الجملة العصبية المركزية ، ضمن العين . ويجب ملاحظة ذلك وإعلام المريض بأنها عديمة القيمة للحيلولة دون شعوره بالقلق مستقبلاً .

143



144



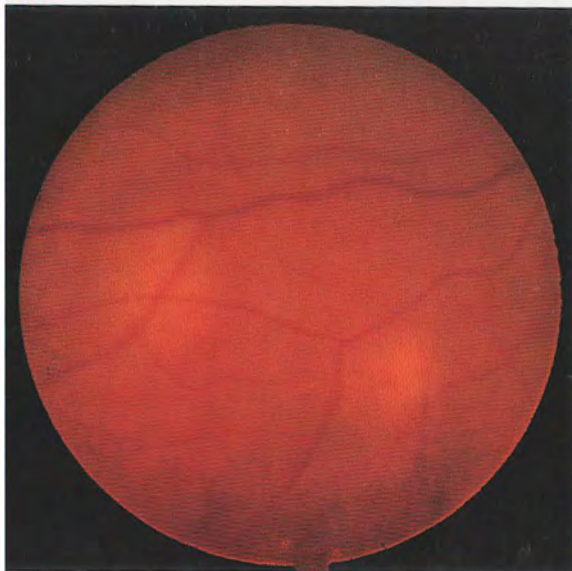
143 A squint. Note that the left eye of the patient is convergent but that there is also a white reflex. This is pathognomonic of a **retinoblastoma** — a tumour that may be hereditary and may involve both eyes of a child. (Compare with 109.)

الشكل 143 . الحول . لاحظ أن العين اليسرى لدى المريض منحرفة إلى الإنسي . ولكن يوجد أيضاً منعكس أبيض وهو واصم في ورم أورمة الشبكية الذي يمكن أن يكون وراثياً ، وقد يصيب العين الثانية لدى الطفل (قارن مع الشكل 109) .

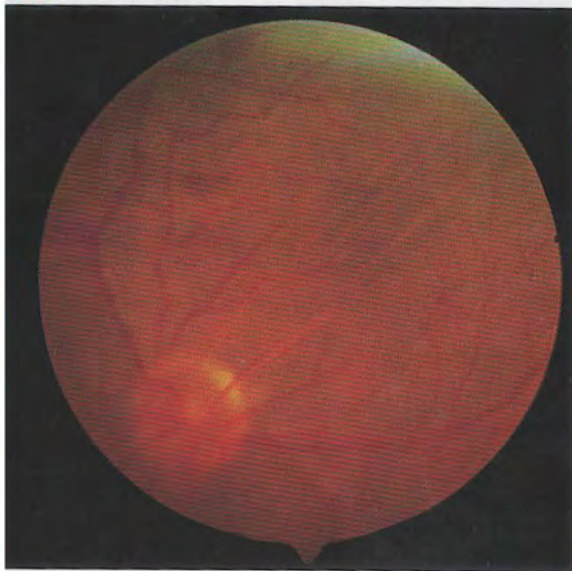
144 A naevus of the choroid. A darkly pigmented patch occurring at the back of the eye. These require continued observation as they may become malignant and give rise to a malignant melanoma of the choroid.

الشكل 144 . الوحمة المشيمية . هي بقعة صباغية داكنة في القسم الخلفي للعين ، تحتاج إلى مراقبة متتابعة ، لأنها قد تصبح خبيثة محدثة ورماً صباغياً خبيثاً في المشيمية .

145



146



145 Metastasis in the choroid. Two ill-defined, yellow, slightly raised patches occurring in the eye of a woman dying from metastases. These are frequently larger and are probably more common than is suspected.

الشكل 145 . نقائل في المشيمية . بقعتان غير واضحتي الحدود مرتفعتان قليلاً في عين امرأة تحتضر ، وهي مصابة بنقائل ورمية . وتكون عادة أكبر من ذلك ، ولعلها أكثر شيوعاً مما يُعتقد .

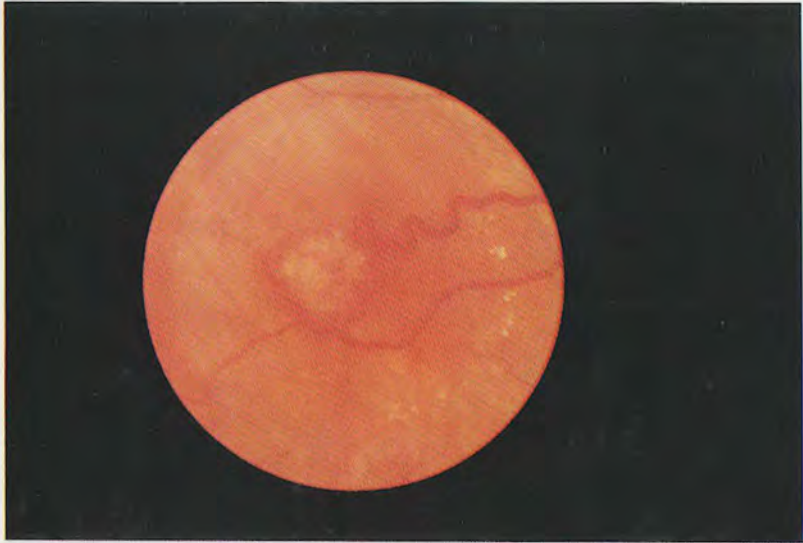
146 Retinal folds. These can be seen traversing the back of the eye, spreading from the optic disc across the macula. In many cases they are caused by pressure outside the eye from a tumour, or, rarely, in thyroid disease.

الشكل 146 . ثنيات الشبكية . يمكن أن تُرى ممتدة في قاع العين ومنتشرة من القرص البصري عبر اللطخة . وتكون ، في كثير من الحالات ، ناجمة عن الضغط من خارج العين بورم ، أو في أمراض الدرق نادراً .

المسرد العربي

ملاحظة : ذُكرت هنا أرقام الأشكال وليس أرقام الصفحات

التهاب القرنية بغاز الخردل 130	التهاب الملتحمة الحاد 28 و 29
التهاب القرنية والهدالي 1 و 31 و 32	الأجسام الأجنبية في القرنية 64 و 65 و 66 و 67
التهاب الملتحمة الوحيد الجانب 28 و 28 ا	الأجفان 104
التهاب باطن العين 139	الأذيات الحجاجية 84 و 85 و 86
التهاب حراف الأجفان 27 ، 27 ا	أذيات العين 76 و 77 و 78 و 79 و 80 و 81
التهاب كيسة ميومبوس 105	أذيات العين المفتوحة 87 و 88 و 89 و 90 و 91
انحلال القرنية 79	و 92 و 92 ا و 93
انسداد الشريان الشبكي المركزي 60	الأرجية 113
انفصال الشبكية 62	الأرجية 113
انفصال الشبكية التام 62	الألياف العصبية النخاعية في الشبكية 142
الانسمام النرقي 95	الأورام الصفر 114
الانعكاس الأحمر 11	اعتلال الشبكية السكري 48 و 49 و 50 و 51
باطن العين 10	اعتلال الشبكية بارتفاع الضغط الشرياني 46
ترسُّب أملاح الفضة 120	التهاب الزجاجية النجماني 141
تطبيق الفلورسيتين 7	التهاب الشبكية والمشيمية في داء المقوسات 52
تفتُّ القرنية 87	و 53
تقيُّح اليت الأمامي 37	التهاب الشريان الصدغي أو التهاب الشريان
تلُّين الصلبة 123	بالخلايا العملاقة 60
تمزق الشبكية 82	التهاب الصلبة 122



147 A retinal angioma. The tumour can be seen between the feeding artery and the draining vein. Retinal angiomas may enlarge and cause visual loss but are easily treated at this stage. It must not be forgotten that they may be associated with angiomas elsewhere, particularly as part of a von Hippel-Lindau syndrome, when the CNS may be involved.

الشكل 147 . ورم الشبكية الوعائي . يمكن مشاهدة الورم بين الشريان المغذي والوريد النازح . وقد يتوسع هذا الورم ويؤدي إلى فقد الرؤية ، لكن يمكن معالجته بسهولة عند هذه المرحلة . ويجب ألا ننسى أنه قد يترافق بأورام وعائية في مواضع أخرى ، لاسيما كجزء من متلازمة فون هيبيل - لنندو ، حيث قد تصاب الجملة العصبية المركزية .

العَدَسَات 132 و 133	ناسور السبائي والجيب الكهفي 124
العين السوداء 74 و 75	نزف البيت الأمامي 76
العين اللابلورية 134	النزف تحت الملتحمة العفوي 121
الفرناوية 116	النقائل في المشيمية 145
فحص حدة البصر 1	نقص الرؤية 40
الفرجة الجفنية 94	نقص الرؤية المفاجئ 60 و 61 و 62 و 63
الفلورسيتين 7	نقص القرنية 137
القرحات القرونية الرضية 71	نقص المشيمية 140
القرحات القرونية غير الرضية 36	الوحمه المشيمية 144
القرحة الحلئية 37	وذمة الحليلة 54 و 55 و 56
القرحة القارضة 108	وذمة الشبكية الرضية 81
القرحة القرونية 68	وذمة القرنية 33
القرحة المتفصنة 37	الورم الجلدياني 126
قلب الجفن 5 ، 6	الورم الحلبي الملتحمي 126
القوس الشيوخوخية 129	ورم الشبكية الوعائي 147
قياس ضغط العين بالتسطح 19	الورم الصباغي الخبيث (في القرنية والجسم
كسور الحجاج الانهلامية 84	الهلبي) 138
الكيسة الاحتباسية 117	الورم اللمفي 128
كيسة غند ميوميوس 106 و 107	الورم الوعائي للشبكية 147
لوحه القدرة البصرية ص38	
مقياس شيوتر 18	
ملتحمة الرنج 118	
الموصل القروني الصليوي 28 و 28 ا	

الزرق 57 و 58	تمزق كرت العين 78
الزرق الحاد 33	تمزقات العين المتعددة 89
الزرق الحاد 33-35	تورّد القرنية (في الماء السكري) 136
الزرق المزمن 57	ثنيات الشبكية 146
الساحة البصرية 21	الجحوظ 98
الساحة البصرية المحيطة 23	جروح العين النافذة 87
الساد 40 و 41 و 42 و 43 و 44 و 45	الجلس الإصبعي 17
الساد الارتجاجي 80	الجسم الغريب تحت الجفن 70
الساد التالي 135	حدة البصر 1
الساد الرضي 88	الحروق الاستكالية 73
الساد الستيريويدي الباكر 45	الحروق العينية 72
الساد الناجم عن الأشعة 44	حلقة الصداً القرونية 69
الساد الناضج 40	الحول 109
الساد الولادي 43	الحول 143
السرطان القاعدية الخلايا 108	نخار الوريد المركزي 61
الشتر الخارجي 101 و 102 و 103	خراج كيس الدم 112
الشتر الداخلي 99 و 100	الخلط المائي (جريانه) 35
شلوذ وضعية الأحناف 94	خلع البلورة 82
الشعيرة 104	خياطة الأحناف 115
ضغط العين 17	داء المنطقة العيني 39
ضمور العصب البصري 59	النمّاع 110
الظفرة 125	الدمع 110
العتامة المقوّسة في الزرق 58	الرّمّد الربيعي 119